ISSN 0004-4881 *versión impresa* - ISSN 2683-7226 *versión electrónica*

Revista de la Asociación Odontológica *Argentina*

Publicación fundada en 1898
Buenos Aires, Argentina

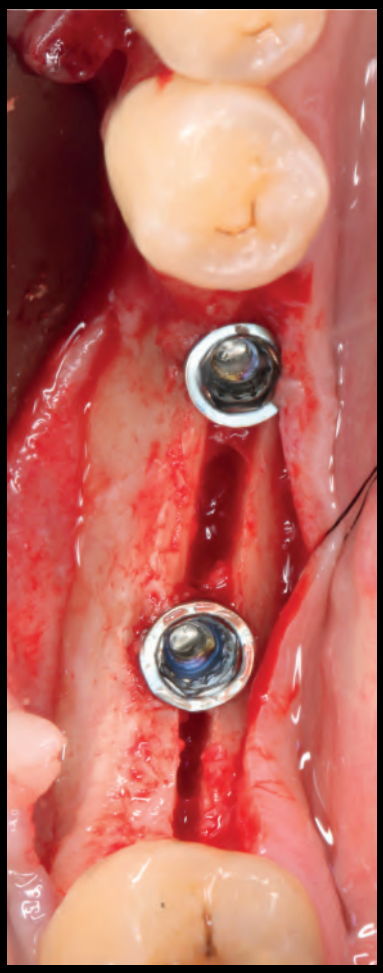

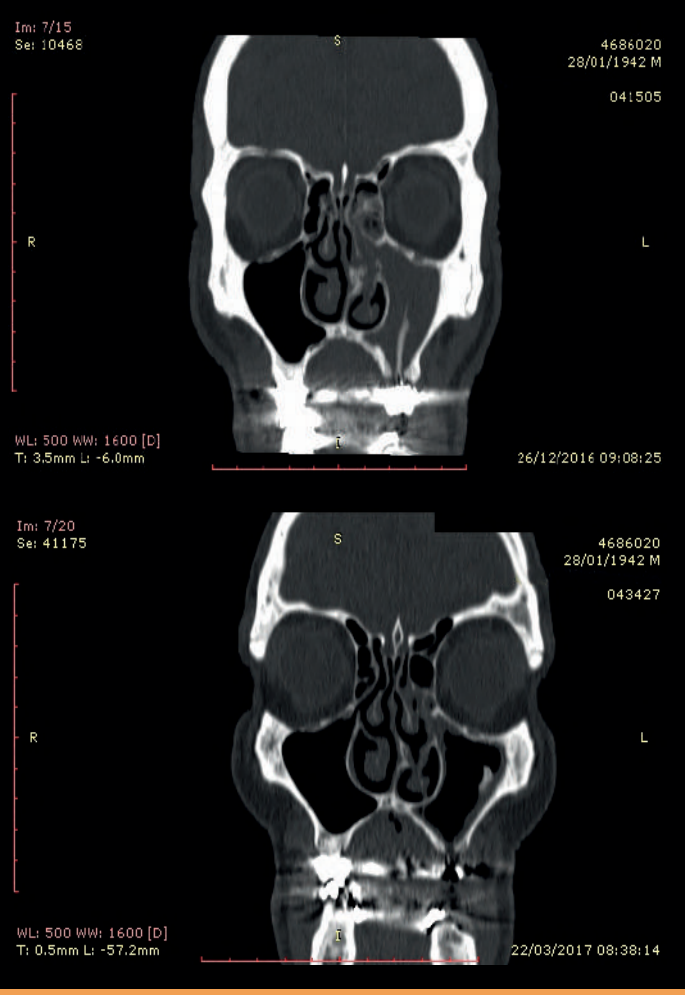

Volumen 107 | Número 2 | Junio 2019

Editorial – **La investigación en ciencias de la salud. El rol de los comités de ética en odontología**

Investigación – **Evaluación radiográfica de los tratamientos realizados por alumnos de grado con dos técnicas de obturación endodóntica**

Revisión narrativa – **Agentes antirresortivos y antiangiogénicos y su relación con la osteonecrosis de los maxilares asociada a medicamentos**

ESCUELA DE POSGRADO AOA — 70 ANIVERSARIO 1949 - 2019

Asociación Odontológica Argentina

USAL UNIVERSIDAD DEL SALVADOR

CARRERAS DE ESPECIALIZACIÓN Y MAESTRÍA

NUEVAS COHORTES 2020

ABIERTA LA INSCRIPCIÓN

CARRERA DE ESPECIALIZACIÓN EN **ENDODONCIA**

DIRECTORA: **Dra. Rosa Scavo**

Resolución Rectoral Nº34/01, 314/07 y 195/17
Acreditada y calificada por la Comisión Nacional de Evaluación y Acreditación Universitaria (CONEAU) Resoluciones Nº 100/03, Nº 529/08 y 109/18

MODALIDAD MENSUAL (3 años)
CARGA HORARIA: 1.691 horas
(4.º miércoles, jueves, viernes y sábado de cada mes 8.30 a 19 h aprox.)
INICIA: **Marzo de 2020**

MODALIDAD FULL TIME (1 AÑO)
CARGA HORARIA: 1.691 horas
(Lunes a viernes 8.30 a 19.30 h)
INICIA: **Abril de 2020**

MAESTRÍA EN **IMPLANTOLOGÍA ODONTOLÓGICA**

DIRECTOR: **Dr. Jorge Aguilar**

Resolución Rectoral Nº 229/10 y 197/17
Acreditada y calificada por la Comisión Nacional de Evaluación y Acreditación Universitaria (CONEAU) Resolución Nº 102/18

MODALIDAD MENSUAL (3 años)
CARGA HORARIA: 1.332 horas
(3.er jueves, viernes de 8.30 a 20 h aprox. y sábado de 8.30 a 17 h aprox.)
INICIA: **Marzo de 2020**

CARRERA DE ESPECIALIZACIÓN EN **PRÓTESIS FIJA, REMOVIBLE E IMPLANTOASISTIDA DENTOBUCOMAXILAR**

DIRECTOR: **Dr. Alejandro Maddalena**

Resolución Rectoral N°318/07 y 180/10
Acreditada y calificada por la Comisión Nacional de Evaluación y Acreditación Universitaria (CONEAU), Resolución N°540/08 y 245/14

MODALIDAD MENSUAL (3 años)
CARGA HORARIA: 1.236 horas
(2.º viernes y sábado de cada mes, de 8:30 a 19:30 h y 8:30 a 16:30 h)
INICIA: **Marzo de 2020**

▼ INFORMES E INSCRIPCIÓN

SECRETARÍA DE ESCUELA DE POSGRADO - AOA
Junín 959 PB (C1113AAC) CABA, Argentina
Tel.: (+54 11) 4961-6141 Int. 202, 208, 213, 217 o 225
Lunes a viernes de 9 a 17:30 h y sábados de 9 a 12 h

www.aoa.org.ar
posgrado@aoa.edu.ar
escueladeposgradoaoa
posgradosaoa

Tel./Fax: 011-4815-4467
info@implantesfedera.com.ar
www.federa.com.ar

Implantes Dentales
FEDERA

LAS TABLETAS LIMPIADORAS COREGA TABS TAMBIÉN SON EFECTIVAS PARA LA LIMPIEZA DE:

Placas de Descanso

Aparatos de Ortodoncia

Protectores Bucales

- Eliminan el **99,9% de las bacterias* en 3 minutos.****
- **Eliminan 10 veces más bacterias** causantes del mal olor que las cremas dentales convencionales.**
- **Limpieza profunda 360°,** incluso donde el cepillado no llega.

COREGA TABS

* Que causan el mal olor
** En remojo, en pruebas de laboratorio.
CHAR/CHPOLD/0001/19

Gador en Odontología

Bucogel®

CLINADOL® FORTE
Flurbiprofeno 100 mg.

CLINADOL® FORTE AP
Flurbiprofeno 200 mg.

CLINADOL®
Flurbiprofeno 250 mg%. Colutorio

Desensyl®

Desensyl® Max
RAPIDA ACCION

DOLVAN® 50mg
Diclofenac Sódico 50 mg.

DOLVAN® 75mg
Diclofenac Sódico 75 mg.

DOLVAN® 100mg AP
Diclofenac Sódico 100 mg.

Emoform® Dientes Sensibles

Emoform® TOTAL

Squam®

Squam® Gel

Squam® Fresh

Squam® Doble Flúor

Squam® Blanqueador

Para mayor información sobre nuestros productos visite: www.gador.com.ar

Gador
Odontología

ELGYDIUM

PROTECCIÓN CARIES

La línea con

FLÚOR de ALTA PERFORMANCE

para reforzar la protección contra la caries dental

Pierre Fabre
ORAL CARE

www.pierrefabreoralcare.com.ar

Revista de la Asociación
Odontológica
Argentina

Editor responsable
Asociación Odontológica Argentina

Editora general
Mariel Gómez
editora.general@aoa.org.ar

Editor asociado
Carlos Russo
carlos.russo@aoa.org.ar

Editora ejecutiva
Violeta Kurlat de Eskenazi
violeta.kurlat@aoa.org.ar

Editores asistentes
Susana Álvarez Serrano, Universidad del Salvador / AOA
Marilina Fresolone, Universidad Maimónides
Andrea Kaplan, Universidad de Buenos Aires

Consejo Evaluador
Los trabajos presentados en la Revista de la Asociación Odontológica Argentina son revisados por pares, proceso por el cual se asegura su calidad, así como su validez y rigor científico. Se recurre a evaluadores externos a la entidad editora de esta publicación, quienes constituyen el Consejo Evaluador. El arbitraje es un proceso altruista no remunerado y representa un aporte personal al desarrollo de la ciencia. Los integrantes del Consejo Evaluador se publican en el último número del año.

Comité Editorial
Darío Adolfi, Universidad de San Pablo, Brasil
Fermín Carranza, Universidad de California, Estados Unidos
Alberto J. Dell'Acqua, Universidad del Salvador / AOA
José Carlos Elgoyhen, Universidad del Salvador / AOA
Fernando Goldberg, Universidad del Salvador / AOA
Eugenio L. Henry, Sociedad Argentina de Endodoncia
Ricardo L. Macchi, Universidad de Buenos Aires
Guillermo Raiden, Universidad Nacional de Tucumán
Ricardo Roisinblit, Sociedad Argentina de Odontología Geriátrica
Hugo Romanelli, Universidad Maimónides
Mariano Sanz, Universidad Complutense de Madrid, España
Zulema Targovnik, Federación Iberopanamericana de Periodoncia, Argentina

Domicilio legal: Junín 959 (C1113AAC)
Ciudad Autónoma de Buenos Aires, Argentina

Corrección: Julia Taboada
Diseño y diagramación: Panorama gráfica & diseño
Imprenta: Mundial S.A., Cortejarena 1862,
Buenos Aires, Argentina

Datos de edición:
volumen 107, número 2
junio de 2019
Tirada: 10.500 ejemplares

Propiedad intelectual
Es propiedad de la Asociación Odontológica Argentina.
ISSN 0004-4881 *versión impresa* - ISSN 2683-7226 *versión electrónica*
DNDA 42867611 *versión impresa* - DNDA 43095540 *versión electrónica*
La Revista de la Asociación Odontológica Argentina no puede ser reproducida ni total ni parcialmente por medio alguno, tampoco traducida a otros idiomas, sin previa autorización por escrito del editor. Los trabajos científicos publicados expresan exclusivamente la opinión de los autores, y los editores y los miembros del Consejo Evaluador no tienen ningún interés comercial, ni patrocinan o acreditan los productos comerciales o los procedimientos de diagnóstico o de tratamiento mencionados en los artículos.

La Revista de la Asociación Odontológica Argentina está indizada en la base de datos LILACS del Centro Latinoamericano y del Caribe de Información en Ciencias de la Salud (BIREME), en EBSCO*host*, y figura en el directorio Latindex (categoría 1). Variante de título: *RAOA*. Título clave abreviado: *Rev Asoc Odontol Argent*.

Premios recibidos por la Revista
Gran Premio
III Congreso Odontológico, Brasil (1929)
Premios F. Antonio Rizzuto, otorgados por la Asociación de la Prensa Técnica y Especializada Argentina (APTA)
"Mejor Labor Científica" (1965; 1995; 2000)
"Primer Accésit - Categoría Publicaciones Científicas" (1999)

Publicación fundada en 1898

La Revista de la Asociación Odontológica Argentina, de periodicidad trimestral, se publica los meses de marzo, junio, septiembre y diciembre. Es propiedad de la Asociación Odontológica Argentina y está dirigida a los socios de la Institución.
El objetivo de la Revista es la actualización y la divulgación de los conocimientos científicos de la odontología y de las ciencias de la salud, fomentando y apoyando las nuevas iniciativas que incrementan la producción local y el acceso general de la literatura científica de calidad por medio de la publicación de trabajos científicos inéditos. Contiene trabajos de investigación científica, revisiones sistemáticas y metaanálisis, trabajos de revisión narrativa, casos clínicos o serie de casos, y comunicaciones breves. Los trabajos recibidos son evaluados por profesionales con conocimiento en el tema tratado, de acuerdo con normas internacionales. Se impulsa el envío de correspondencia para la sección "Cartas al editor", abierta a todos los profesionales que deseen expresar sus comentarios sobre los trabajos publicados. Los artículos podrán ser identificados en Internet por medio de buscadores usuales y en las bases de datos regionales.
El Comité Editorial de la Revista adopta las pautas establecidas por el Comité Internacional de Editores de Revistas Médicas y se ajusta a los principios de la Declaración de Helsinki y a los de cuidado de animales de experimentación del Institute of Laboratory Animal Research y del Council for International Organizations of Medical Sciences (CIOMS).
Los autores que deseen remitir trabajos deberán considerar las instrucciones que se publican en el primer número de cada volumen, que también pueden consultarse en la dirección de Internet *www.aoa.org.ar*, o bien solicitarse por e-mail a *violeta.kurlat@aoa.org.ar* o por correo postal a Junín 959 (C1113AAC), Ciudad Autónoma de Buenos Aires, Argentina.

Foto de tapa: Colaje con imágenes de Urdapilleta *et al.*, págs. 56 y 57, y de Gatti *et al.*, págs. 64 y 66.

Vol.107

Revista de la Asociación Odontológica Argentina
ISSN 0004-4881
Volumen 107, número 2 (junio de 2019)

ÍNDICE

Editorial

Investigación
La investigación en ciencias de la salud. El rol de los comités de ética en odontología 39-41
Research in health sciences. The role of ethics committees in dentristry
Karina Elmir

Investigación

Endodoncia
Evaluación radiográfica de los tratamientos realizados por alumnos de grado con dos técnicas de obturación endodóntica 42-48
Radiographic evaluation of the treatments performed by undergraduate students with two filling techniques
Carlos Cantarini, Ricardo L. Macchi, Fernando Goldberg

Odontopediatría
Edad de la primera consulta odontológica en un servicio hospitalario de la provincia de Buenos Aires 49-53
Age of the first dental visit among a hospital health clinic in Buenos Aires province
Mariana Llorensi, Andrea Verónica Ríos, Melina Tomasin

Series de casos

Implantes
Técnica de disyunción horizontal del reborde alveolar con bisturí piezoeléctrico y colocación de implantes en el maxilar inferior. Informe de casos clínicos 54-62
Horizontal split crest technique using a piezoelectric scalpel and immediate implant placement in the jaw. Clinical cases report
Matías Urdapilleta, María Pía Burelli, Luciana Noelia Mollo, Malena Aguilar Porta, Aníbal Capusotto

Cirugía
Principios fundamentales para el tratamiento de las comunicaciones bucosinusales. Presentación de cuatro casos clínicos 63-71
Basic principles for surgical treatment of oroantral communications. Four clinical cases
Patricio César Gatti, Victoria Santucci, Hernán Montes de Oca, Jorge Passart, Andrés Luis Bugatto, Sebastián Ariel Puia

Revisión narrativa

Patología
Agentes antirresortivos y antiangiogénicos y su relación con la osteonecrosis de los maxilares asociada a medicamentos 72-78
Antiresorptive and antiangiogenic agents and their relationship with osteonecrosis of the jaws related to medication
María Sol Puche, Celeste Campagna Astié, Melisa Fontana, Eliana Jorquera, Gabriela Alonso, Guillermo Caputo, Fabio Sansone, Mariana Porcel, Cecilia Aguado

La investigación en ciencias de la salud. El rol de los comités de ética en odontología

Research in health sciences. The role of ethics committees in dentristry

Karina Elmir
Instituto Universitario Italiano de Rosario (IUNIR), Rosario, Argentina

Resumen

Desde su nacimiento en los años setenta, la bioética ha entrado de forma definitiva en el mundo de las ciencias de la salud. Su papel es multifacético, pero es trascendental en cuanto a los pilares normativos y éticos necesarios en la investigación científica. La unión entre ambos mundos, el científico y el humanístico, fue necesaria para proponer una reflexión filosófica frente a los crecientes problemas que se venían suscitando con el devenir del interminable desarrollo tecnológico y que enfrentaban los profesionales sanitarios.

La constitución de un comité de ética es un elemento cardinal en el contralor de las actividades de investigación, y un apoyo legal, ético y técnico ante los conflictos de orden moral que pudiese haber en la práctica odontológica.

Palabras clave: Bioética, comité, investigación, odontología.

Abstract

Since its beginnings in the sixties, bioethics has definitely been part of the health sciences world. Its role is multifaceted, but it is transcendental in terms of the normative and ethical statments necessary in scientific research. The marriage between the scientific and the humanistic worlds was necessary to provide a philosophical reflection to address the increasing problems that the endless advent of technological development was posing and health professionals were facing.

The building of an ethics committee is a key feature for controlling research activities and for the legal ethical and technical support regarding moral conflicts that may occur in the practice of dentistry.

Key words: *Bioethics, committee, odontology, research.*

Ética y bioética: nociones básicas

En los tiempos convulsionados en los que vivimos, a veces es difícil poder redefinir conceptos que han impregnado nuestros discursos y seguramente nuestros actos desde que tenemos conciencia de ello.

Hoy en día, la palabra *ética* está presente en tantísimos hechos que aparecen en noticias, comentarios políticos, sermones públicos. En realidad, no podemos olvidar que se trata de una rama de la filosofía que propugna el estudio de los valores morales de las acciones humanas.

Para empezar, debemos diferenciarla desde su inicio de la *moral*, que consiste en el conjunto de costumbres y reglas dirigidas a identificar lo bueno y lo malo, creencias de una sociedad en un momento histórico dado. La moral es orientativa acerca de las acciones correctas e incorrectas.

El camino para las acciones morales lo ofrece la *ética* –como disciplina de la moral–, y habla de llevar a cabo aquellos actos que se consideren apropiados según las convicciones propias arraigadas en valores

morales pertenecientes a la esfera individual y colectiva de cada persona. La ética es reflexiva. Se trata de un saber práctico, no teórico.

En 1803, Thomas Percival[1] habló de la ética médica desde una perspectiva deontológica y la plasmó en valores morales definidos.

Fue Van Rensselaer Potter, bioquímico americano y docente de oncología, quien utilizó por primera vez el término *bioética*, y se preocupó vivamente por ese enorme vacío creado entre el vertiginoso crecimiento científico y tecnológico –claramente desmesurado– y las ciencias sociales y humanísticas, que debían dar una contención a ese nuevo mundo que se avecinaba. En 1971, Potter publicó *Bioethics. Bridge to the future*,[2] el libro que representaba ese nuevo pensamiento. Allí decía: "Hay dos culturas –ciencias y humanidades– que parecen incapaces de hablarse una a la otra, y si esta es parte de la razón de que el futuro de la humanidad sea incierto, entonces posiblemente podríamos construir un puente hacia el futuro [que es el subtítulo de la obra] construyendo la disciplina de la Bioética como un puente entre las dos culturas. [...] Los valores éticos no pueden ser separados de los hechos biológicos".

Numerosos hechos desgraciados y dolorosos anidan en el despertar de la bioética como rama filosófica. Investigaciones que fueron experimentos sin considerar a los sujetos participantes, consentimientos viciados de irregularidades, trabajos en poblaciones extremadamente vulnerables y sin protección alguna.

La historia de la ética de la investigación está signada por numerosos ejemplos nefastos que fueron públicamente repudiados pero que produjeron los cambios oportunos y necesarios para remedar las atrocidades sucedidas a como diera lugar.

En los últimos años, el desarrollo de la bioética ha sido claramente exponencial, fundamentado en una política sustentada en los derechos humanos como última gran conquista de la humanidad y acompañando nuevos desafíos, como la inseminación artificial, la subrogación de vientres, la donación de órganos, los cuidados paliativos, el feminismo, la lucha contra la discriminación racial y sexual y los problemas ambientales, entre tantos otros.

La ética de la investigación forma parte de los retos a los cuales debió someterse la nueva disciplina para demostrar –y lo ha hecho con creces– que todo trabajo científico debe respetar las normas nacionales e internacionales que guían la conducta de sus protagonistas, y que será menester acatar los principios básicos como cimientos de esta novel construcción.

Principios éticos involucrados en la investigación científica

La ética ha sido objeto de numerosas reflexiones a lo largo de la historia de la humanidad. Desde Hipócrates (siglo IV a. C.), con su tradicional juramento, en adelante, en las ciencias de la salud se intentaron establecer principios y reglas que debían respetarse durante el ejercicio profesional sanitario. Se trataba, sin lugar a dudas, de un decálogo de buen comportamiento frente al "otro", a los "otros".

Con el devenir de los tiempos, se instauraron preceptos destinados a orientar el accionar de los profesionales de la salud respecto de procederes identificados con la ética y los valores morales. La ética de la investigación científica tuvo que lidiar con terribles y cruentos experimentos que la plagaron de oscuros y tristes ejemplos, y debió acatar pautas claras y firmes para reencauzar su camino.

En 1978, surgieron las primeras tres máximas orientadas a regular toda acción de pesquisa: respetar la voluntad de las personas, hacer el bien ante todo y aplicar criterios de equidad. *Autonomía*, *beneficencia* y *justicia* fueron los iniciadores de un camino de revisión y de puesta a punto entre tanta barbarie cometida. Asomaba entonces un objeto de preocupación mayor: los sujetos de investigación, verdaderos protagonistas, quienes hasta ese momento habían sido los reales mártires del crecimiento tecnológico y científico, a expensas del saber como saber mismo. Posteriormente, surgiría la cuarta regla: *la no maleficencia*, para además evitar provocar el mal.

En 2005, la Declaración Universal sobre Bioética y Derechos Humanos[3] reformuló esas bases ya insuficientes para la realidad de otros países, aquellos no desarrollados o en vías de desarrollo que necesitaban incorporarse al escenario mundial de las investigaciones. Se trata de diecinueve líneas, respetuosas de nuevos contextos, más amplios e inclusivos.

Tanto la Declaración de Helsinki (1964 y actualizaciones)[4] como las pautas CIOMS (1993/2002/2016)[5] han prestado el marco normativo para reglamentar las investigaciones en ciencias de la salud.

Uno de los principales actores en este entorno son los comités de ética de la investigación, que terminaron constituyéndose como verdaderos órganos de contralor para evitar inequidades y conductas abusivas en el marco de las investigaciones científicas.

Comités de ética: partícipes necesarios en la investigación en salud en odontología

Los comités de ética de la investigación (CEI) representan un capítulo nuclear dentro de la evaluación ética de las investigaciones en salud y constituyen la base fundamental de los sistemas de evaluación de investigación biomédica.

Desde su creación en Estados Unidos hasta su rol capital en el ámbito científico actual, se han ido diagramando paulatinamente los ejes fundamentales para su conformación y para el resguardo de su función esencial como órgano de auditoría en la aplicación de las legislaciones nacionales e internacionales, custodiando de forma permanente la protección de las personas que participan de las investigaciones durante todo su proceso.

Deben ser multidisciplinarios, para asegurar las distintas miradas acerca de aquello que se somete a su valoración; independientes de cualquier vinculación política o económica que intente distraerlos de su tarea principal; equilibrados en edad y en sexo, a fin de otorgar una participación no sesgada e inclusiva. Como objetivo primordial, deben velar por la defensa de la dignidad de las personas, el respeto absoluto de sus derechos, el bienestar y la participación equitativa de todos y cada uno de los sujetos involucrados; deben proteger su confidencialidad, su integridad como personas, y permitirles elegir acerca de su inclusión o no en investigaciones científicas.

Se trata de órganos consultivos, establecidos para favorecer la reflexión acerca de los problemas éticos que pudieren surgir durante la investigación, para garantizar la obediencia acerca de la dignidad de los sujetos, su seguridad y, por supuesto, su integridad. Sus pareceres son obligatorios de cumplir, y su función última es la de vigilar la real aplicación de la normativa vigente.

¿Por qué es necesaria su actuación en odontología? Porque, como vinimos refiriendo, la investigación en ciencias de la salud comparte los mismos valores, los mismos principios, iguales pautas legales, sin distinción alguna respecto del ámbito en el cual se desarrollen.

La investigación científica en odontología debe velar por al acatamiento de las normas nacionales e internacionales, debe impulsar la protección de las personas que son involucradas en los protocolos, aquellos pacientes que hacen a la vida diaria del ejercicio profesional. Los odontólogos, como miembros activos en el proceso de investigación, deben lograr el apoyo y la guía del comité de ética de donde desarrollen sus trabajos, deben creer en la trascendencia de su cometido, deben respaldar su ejercicio ético y legal para poder investigar.

Un comité de ética de la investigación en odontología debe ser el responsable de hacer respetar las bases éticas imprescindibles para poder investigar y que los resultados obtenidos redunden en un beneficio social, certero y duradero para toda la comunidad en su conjunto.

Referencias

1. Percival, Thomas. *Ética médica*. Cambridge, Cambridge University Press, 1803.
2. Potter, van Rensselaer. *Bioethics. Bridge to the future*. New Jersey, Prentice Hall, 1971.
3. Unesco. Declaración Universal sobre Bioética y Derechos Humanos, 19 de octubre de 2005. Disponible en: http://portal.unesco.org/es/ev.php-URL_ID=31058&URL_DO=DO_TOPIC&URL_SECTION=201.html
4. Asociación Médica Mundial. Declaración de Helsinki. Principios éticos para las investigaciones médicas sobre sujetos humanos. Disponible en: https://scielo.conicyt.cl/scielo.php?script=sci_arttext&pid=S1726-569X2000000200010
5. Consejo de Organizaciones Internacionales en Ciencias Médicas (CIOMS). Pautas éticas internacionales para la investigación. Ginebra, 2014. Disponible en: https://cioms.ch/wp-content/uploads/2017/12/CIOMS-Ethical-Guideline_SP_INTERIOR-FINAL.pdf

Bibliografía de consulta

Martínez J. *Comités de bioética*, Madrid, Desclée de Brouwer, 2003.

Sánchez García S. *Aspectos metodológicos en la investigación odontológica*, México, Alfil, 2016.

Vidal S. "Comités de bioética. Introducción a la Bioética Institucional". En Garay OE. (coord.). *Bioética en Medicina*, Buenos Aires, Ad-Hoc, 2008, pp. 403-39.

Contacto:
Karina Elmir
karinaelmir@hotmail.com
Crespo 843 (S2000QUA)
Rosario, Santa Fe, Argentina

Evaluación radiográfica de los tratamientos realizados por alumnos de grado con dos técnicas de obturación endodóntica

Radiographic evaluation of the treatments performed by undergraduate students with two filling techniques

Presentado: 16 de abril de 2019
Aceptado: 18 de julio de 2019

Carlos Cantarini,[a] Ricardo L. Macchi,[b] Fernando Goldberg[ab]

[a]Cátedra de Endodoncia I, Escuela de Odontología, Universidad del Salvador / Asociación Odontológica Argentina, Buenos Aires, Argentina
[b] Facultad de Odontología, Universidad de Buenos Aires, Argentina

Resumen

Objetivo: Evaluar radiográficamente, en dientes extraídos, el grado de homogeneidad y adaptación de las obturaciones endodónticas realizadas por alumnos de grado, comparando las técnicas de condensación lateral e híbrida.

Materiales y métodos: Entre 2003 y 2017, los alumnos de tercer año de la Escuela de Odontología de la Universidad del Salvador / Asociación Odontológica Argentina realizaron 5.384 tratamientos endodónticos *ex vivo* empleando, para la obturación, las técnicas de condensación lateral e híbrida. En las radiografías posoperatorias, un docente especialista en endodoncia evaluó la homogeneidad y la adaptación de cada obturación para categorizarla como correcta o incorrecta. Para la comparación entre técnicas, dentro de cada año lectivo, se utilizó la prueba exacta de Fisher, y para el análisis porcentual de las observaciones, la prueba de Chi cuadrado. El nivel de significancia fue establecido en P<0,05.

Resultados: Del total de 5.384 tratamientos, 4.970 (92,3%) mostraron obturaciones correctas. Con la técnica de condensación lateral, de los 1.741 tratamientos, 1.560 (89,6%) mostraron obturaciones correctas con la técnica híbrida, de los 3.643 tratamientos, 3.410 (93,6%) tuvieron obturaciones correctas. En función del tamaño total de las muestras, sumando todos los años, puede estimarse con 95% de confianza que la diferencia de obturaciones incorrectas entre ambas técnicas está entre el 2,3% y el 5,7%. Con la prueba del Chi cuadrado, se observa una diferencia significativa de obturaciones correctas a favor de la técnica híbrida (P<0,01).

Conclusiones: La evaluación radiográfica de los tratamientos endodónticos realizados *ex vivo* por alumnos de pregrado mostró un alto porcentaje de obturaciones correctas. Así mismo, el empleo de la técnica híbrida dio, en general, mejores resultados de compactación de la masa del material obturador que la técnica de condensación lateral.

Palabras clave: Homogeneidad y adaptación, obturación del conducto radicular, tratamiento del conducto radicular.

Abstract

Aim: *To evaluate radiographically the degree of homogeneity and adaptation of endodontic obturations completed by undergraduate students in extracted teeth using lateral and hybrid condensation techniques.*

Materials and methods: *Between 2003 and 2017, third year students of a the School of Dentistry of the Universidad del Salvador / Asociación Odontológica Argentina performed 5384 ex vivo endodontic treatments using lateral condensation and hybrid technique. In the postoperative radiographs, a specialist in endodontics assessed the homogeneity and adaptation of each obturation and categorize it as correct or incorrect. The data were submitted to statistical analysis to compare results obtained with the two techniques. Fisher and Chi-square tests were used and significance level was set at P<0.05.*

Results: *Out of 5384 treatments, 4970 (92.3%) showed correct obturation. Within the 1741 treatments completed with the lateral condensation technique, 1560 (89.6%) were*

correct while within the 3634 where a hybrid technique was used, 3410 (93.6%) were correct. When the whole sample was considered (sum of treatment carried out during each of the academic years) a statistically significant difference (P<0.01) favoring the hybrid technique was found. The difference in incorrect cases can be estimated to be between 2.3% and 5.7% with 95% confidence.

Conclusions: *The radiographic evaluation completed by undergraduate students in extracted teeth showed a high percentage of correct fillings. The use of the hybrid technique showed, in general, better compaction of the obturation material than the lateral condensation technique.*

Key words: *Homogeneity and adaptation, root canal obturation techniques, root canal therapy.*

Introducción

El objetivo de la obturación endodóntica es obliterar el espacio generado por la preparación quirúrgica con materiales inertes o antisépticos que promuevan un sellado tridimensional y estimulen o no interfieran el proceso de reparación.[1]

Desde los inicios de la práctica endodóntica, la condensación lateral es el procedimiento más utilizado y enseñado en las distintas carreras de formación en odontología del mundo.[2,3] Los beneficios de esta técnica están relacionados con la simpleza y la previsibilidad de sus pasos, el bajo costo y la practicidad, cualquiera sea la técnica de preparación quirúrgica empleada para la conformación de los conductos radiculares (CR). No obstante, numerosos estudios indican que la obturación resultante es una masa no lo suficientemente homogénea, que presenta, en muchos casos, una falta de adaptación íntima a las paredes del CR.[4,5]

En 1979, McSpadden[6] desarrolló un instrumento denominado compactador de McSpadden, precursor del Gutta-Condensor (Dentsply-Maillefer), accionado por un micromotor a baja velocidad (10.000 rpm, aproximadamente) en sentido horario.

Posteriormente, Tagger *et al*.[7,8] modificaron la técnica original combinando la condensación lateral con el uso de un compactador similar (Engine Plugger, Zipperer), y la denominaron técnica híbrida.

De acuerdo con esta técnica, una vez realizada la elección del cono principal, se procede a la condensación lateral insertando 2 o 3 conos accesorios, para finalizar con el empleo de los compactadores.

Al friccionar el compactador sobre las paredes del CR se produce un aumento de temperatura que reblandece los conos de gutapercha, generando una masa de material más compacta y homogénea con una mejor adaptación en la interfaz masa de la obturación / paredes del CR. De este modo se controla la longitud de trabajo con la condensación lateral y se mejora la homogeneidad de la obturación endodóntica mediante la compactación termomecánica.

Es importante mencionar que, para realizar esta técnica, la preparación quirúrgica debe asegurar un buen *stop* apical, a fin de que no se produzca una extravasación del material de obturación a los tejidos periapicales en el momento de la compactación.

La técnica híbrida, al igual que la de condensación lateral, es utilizada por los alumnos de pregrado desde el inicio de la Cátedra de Endodoncia I de la Escuela de Odontología de la Universidad del Salvador / Asociación Odontológica Argentina, en 1995.

Desde 2003, en dicha cátedra preclínica se registran y documentan las radiografías de todos los tratamientos endodónticos realizados por los alumnos de tercer año de la carrera en piezas dentarias humanas extraídas.

El objetivo del presente estudio fue evaluar radiográficamente el grado de homogeneidad y adaptación de las obturaciones endodónticas realizadas *ex vivo* por alumnos de grado en piezas dentarias humanas extraídas, comparando las técnicas de condensación lateral e híbrida.

Materiales y métodos

El protocolo del presente estudio fue revisado y aprobado por el Comité de Ética para la Investigación Científica de la Asociación Odontológica Argentina (resolución n° 0319).

Entre 2003 y 2017, 391 alumnos de tercer año de la Escuela de Odontología de la Universidad del Salvador / Asociación Odontológica Argentina realizaron 5.384 tratamientos endodónticos en incisivos, caninos y premolares superiores e inferiores de dientes humanos extraídos, con uno o dos CR, provistos por los alumnos.

Como criterio de inclusión, se consideraron tratamientos endodónticos en piezas dentarias humanas sin complejidad anatómica visible, con raíces completamente desarrolladas, sin reabsorciones radiculares, con coronas clínicas íntegras o con restauración coronaria y cuya obturación endodóntica se encontrase a 0-2 mm del límite radiográfico apical.

Fueron excluidos los tratamientos que presentaban instrumentos fracturados en el CR.

Para la realización de los tratamientos endodónticos, se obtuvieron radiografías ortorradiales y próximo-proximales preoperatorias de cada espécimen. Las piezas dentarias fueron montadas en un arco de acrílico semejando la arcada dentaria, con sus tercios apicales libres para poder registrar electrónicamente la longitud de trabajo.[9] A continuación, se procedió a las aperturas coronarias convencionales con alta velocidad y refrigeración, localización, acceso a los CR y cateterismo con limas tipo K (Dentsply-Maillefer, Ballaigues, Suiza) de acuerdo con su calibre inicial.

Para los incisivos y caninos superiores e inferiores, la preparación del tercio cervical del CR se realizó con fresas Gates Glidden (Dentsply-Maillefer). Luego, se efectuaron la conductometría electrónica y/o radiográfica y la instrumentación manual con limas tipo K (Dentsply-Maillefer) del tercio apical, con movimiento horario-antihorario. La última lima utilizada fue seleccionada según el calibre y la anatomía del CR. Posteriormente, se procedió a la técnica del paso atrás con limas tipo K (Dentsply-Maillefer) de mayor calibre hasta unificar la conicidad de los diferentes tercios.

Los premolares superiores e inferiores con uno o dos CR fueron instrumentados con el sistema ProTaper Universal (Dentsply-Maillefer), siguiendo las indicaciones del fabricante. La última lima empleada fue elegida con el mismo criterio. En todos los grupos dentarios, la irrigación se llevó a cabo con agua destilada a cada cambio de instrumento y al finalizar la preparación quirúrgica. A continuación, los CR fueron secados con conos de papel absorbente. Se obturaron 1.741 especímenes con la técnica de condensación lateral y 3.643 con la técnica híbrida. El sellador usado fue el cemento de Grossman (Farmadental Laboratorio Ultra D, Buenos Aires, Argentina). En el transcurso del procedimiento endodóntico, se tomaron las radiografías correspondientes (conductometría, conometría y prefinal). Al finalizar la obturación, se cortaron los conos de gutapercha con un atacador caliente en la entrada del CR, se limpiaron las cavidades de acceso, se obturaron con Cavit™ G (3M ESPE AG, Seefeld, Alemania) y se tomaron las radiografías posoperatorias.

El grado de homogeneidad y adaptación de la obturación endodóntica de los tratamientos realizados por los alumnos entre 2003 y 2017 fue evaluado radiográficamente, y los resultados, volcados en una planilla diseñada para tal fin. De este modo se documentó, ordenó y sistematizó la información obtenida.

La obturación se consideró correcta cuando la imagen radiográfica presentaba una masa compacta y homogénea del material obturador, bien adaptada a las paredes del CR (fig. 1); e incorrecta cuando mostraba áreas radiolúcidas en la masa de la obturación y/o en su interfaz con las paredes del CR (fig. 2).

En esas condiciones, las radiografías fueron evaluadas por un especialista en endodoncia, docente de la Cátedra de Endodoncia I de la Escuela de Odontología de la Universidad del Salvador / Asociación Odontológica Argentina.

Para la comparación entre técnicas dentro de cada año lectivo, se utilizó la prueba exacta de Fisher, y para el análisis porcentual de las observaciones, la prueba de Chi cuadrado. El nivel de significancia fue establecido en $P<0,05$.

Resultados

Los resultados obtenidos se expresan en las tablas 1, 2 y 3.

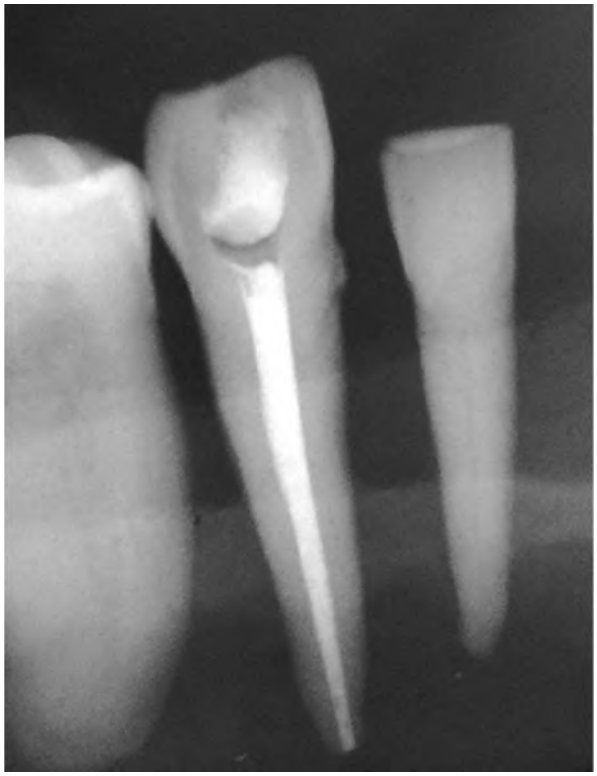

Figura 1. Obturación endodóntica de canino inferior considerada correcta, en la que se percibe una imagen radiopaca homogénea en todo el recorrido del conducto radicular.

Figura 2. Obturación endodóntica de premolar superior considerada incorrecta, en la que se observa falta de homogeneidad de la obturación.

Con el uso de la técnica híbrida, en los años 2003-2005 y 2007-2017 se obtuvieron mejores resultados que con la técnica de condensación lateral, y solo en 2009 esa diferencia fue estadísticamente significativa (P<0,05) (tabla 1). Por el contrario, en el año 2006 la condensación lateral dio mejores resultados que la técnica híbrida, aunque la diferencia no fue estadísticamente significativa (P>0,05) (tabla 1). Con la técnica de condensación lateral hay una fracción porcentual significativamente mayor de obturaciones incorrectas, con una diferencia del 4%. Del total de 5.384 tratamientos, 4.970 (92,3%) fueron consideradas obturaciones correctas y 414 (7,7%) incorrectas. Con la técnica de condensación lateral, de 1741 tratamientos, 1.560 (89,6%) tuvieron obturaciones correctas y 181 (10,4%) incorrectas; para la técnica híbrida, de 3.643 tratamientos, 3.410 (93,6%) mostraron obturaciones correctas y 233 (6,4%) incorrectas (tabla 3). En función del tamaño total de las muestras, sumando todos los años, puede estimarse con 95% de confianza que la diferencia de obturaciones incorrectas entre ambas técnicas está entre el 2,3% y el 5,7%. Con la prueba del Chi cuadrado, se observa una diferencia significativa de obturaciones correctas a favor de la técnica híbrida (P<0,01) (tabla 3).

Discusión

La capacitación preclínica de los alumnos de pregrado en la preparación y la obturación de los conductos radiculares es una contribución esencial a su desempeño en la práctica clínica sobre pacientes. Los estudiantes cuyos tratamientos fueron evaluados tuvieron una capacitación teórica previa y luego comenzaron a realizar *ex vivo* los tratamientos endodónticos en piezas dentarias extraídas siguiendo esta secuencia: incisivos centrales y laterales superiores e inferiores, caninos superiores e inferiores, y premolares superiores e inferiores. Para la obturación, iniciaron sus prácticas *ex vivo* empleando la técnica de condensación lateral, y una vez que adquirieron la destreza necesaria, fueron capacitados teórica y prácticamente en el uso del Gutta-Condensor y la técnica híbrida.

La compleja e intrincada anatomía interna del sistema de CR es un desafío para aquellos que se inician en esta disciplina, y la calidad de los tratamientos endodónticos que realicen una vez graduados depende del grado de capacitación adquirida.

Diversos estudios publicados demuestran la dificultad de los estudiantes de grado para lograr, durante su capacitación, una correcta conformación y obturación endodóntica.[10-16]

Para analizar la calidad de las obturaciones endodónticas, en el presente estudio se evaluó radiográficamente la homogeneidad de la masa de obturación y su adaptación a las paredes del CR. Diferentes publicaciones de estudios realizados *ex vivo* e *in vivo* emplearon un criterio de evaluación similar, enfocado en la densidad de la obturación en los tratamientos endodónticos llevados a cabo por estudiantes universitarios de grado de odontología.[10-18]

Es importante destacar que los tratamientos considerados en la presente evaluación fueron realizados en dientes humanos extraídos, sin complejidad anatómica visible, montados en un modelo anteriormente descripto que, si bien simula la situación clínica real (ubicación en el arco dentario, relación de punto de contacto entre dientes, espacio interoclusal en la apertura, etc.), no presenta el grado de dificultad que implica la práctica endodóntica en pacientes. Por tal

Tabla 1. Comparación entre técnicas de obturación dentro de cada año (prueba exacta de Fisher).

Año	Técnica	Obturaciones correctas	%	Obturaciones incorrectas	%	P (Sig.)
2003	CL	105	80,8%	25	19,2%	0,26
	TH	134	85,9%	22	14,1%	
2004	CL	105	86,1%	17	13,9%	0,7
	TH	99	88,4%	13	11,6%	
2005	CL	85	91,4%	8	8,6%	0,59
	TH	112	94,1%	7	5,9%	
2006	CL	85	92,4%	7	7,6%	0,82
	TH	195	91,1%	19	8,9%	
2007	CL	125	89,3%	15	10,7%	0,5
	TH	344	91,2%	33	8,8%	
2008	CL	135	86,5%	21	13,5%	0,1
	TH	267	91,8%	24	8,2%	
2009	CL	257	92,4%	21	7,6%	<0,05
	TH	219	98,2%	4	1,8%	
2010	CL	127	94,8%	7	5,2%	0,6
	TH	280	96,2%	11	3,8%	
2011	CL	108	83,7%	21	16,3%	0,73
	TH	106	85,5%	18	14,5%	
2012	CL	30	88,2%	4	11,8%	0,2
	TH	181	93,3%	13	6,7%	
2013	CL	138	91,4%	13	8,6%	0,44
	TH	262	93,6%	18	6,4%	
2014	CL	84	90,3%	9	9,7%	0,35
	TH	212	93,4%	15	6,6%	
2015	CL	26	89,7%	3	10,3%	0,11
	TH	366	96,3%	14	3,7%	
2016	CL	59	92,2%	5	7,8%	0,16
	TH	317	96,6%	11	3,4%	
2017	CL	91	94,8%	5	5,2%	0,37
	TH	316	96,6%	11	3,4%	

CL: condensación lateral; TH: técnica híbrida.

Tabla 2. Distribución del total de datos registrados.

Técnica	Obturaciones correctas	Obturaciones incorrectas	Total
CL	1.560	181	1.741
TH	3.410	233	3.643
Total	4.970	414	5.384

CL: condensación lateral; TH: técnica híbrida.

motivo, resulta primordial resaltar que las condiciones no son semejantes. Esta situación podría explicar el alto porcentaje de tratamientos endodónticos correctos en la presente evaluación.

Los resultados obtenidos contrastan con los señalados en diferentes estudios publicados,[10-17] en tanto son más cercanos a los de Lynch y Burke,[18] quienes observaron un 70% de tratamientos acep-

Tabla 3. Análisis porcentual de las observaciones.

Período	Técnica	Obturaciones correctas	%	Obturaciones incorrectas	%	P (Sig.)
2003-2017	CL	1.560	89,6%	181	10,4%	<0,01
	TH	3.410	93,6%	233	6,4%	

CL: condensación lateral; TH: técnica híbrida.

tables realizados por alumnos de grado en dientes de raíz única.

En particular, Barrieshi-Nusair *et al*.[11] concluyen que, dado el pobre resultado general obtenido por los estudiantes de grado, deben revisarse los requisitos curriculares en endodoncia, y proponen una mayor supervisión de la práctica clínica especializada y un aumento del tiempo de capacitación en los niveles preclínico y clínico.

Así mismo, Siqueira[19] señala que el dentista general no está preparado para dar a sus pacientes una buena atención endodóntica, por lo que propone tres posibles soluciones: 1) repensar la enseñanza de la endodoncia en las escuelas dentales; 2) desarrollar protocolos de tratamientos endodónticos simples que generen buenos resultados; y 3) que los tratamientos endodónticos sean realizados por especialistas. En el mismo sentido, Ribeiro *et al*.[20] manifiestan que la educación endodóntica en las escuelas dentales presenta un éxito limitado, y enfatizan la necesidad de mejorar la preparación del futuro profesional.

Coincidimos con este criterio, y proponemos un mayor seguimiento y monitoreo de la actividad de los alumnnos en el área preclínica y una permanente evaluación de sus prácticas endodónticas, tratando de sumar la capacitación y técnicas de costo reducido, a fin de mejorar la calidad de los procedimientos. En ese sentido, la enseñanza y la práctica de la técnica híbrida por los alumnos de grado en el área preclínica mostró una mejoría en la calidad de las obturaciones obtenidas por ellos. El empleo de la técnica híbrida, especialmente en CR de sección no circular y con irregularidades en su anatomía, favorece el relleno tridimensional. En ese sentido, Kerekes y Rowe[21] y Kersten *et al*.[22] determinaron que, en la medida que el compactador pueda introducirse hasta el lugar deseado, las obturaciones obtenidas en conductos de anatomía irregular fueron mejores con el uso del compactador que con la técnica de condensación lateral. Así mismo, diferentes autores observaron los resultados expuestos anteriormente en la obturación de dientes con reabsorciones internas o con conductos laterales.[23-25] Por su parte, Marciano *et al*.[26] encontraron, en obturaciones de dientes unirradiculares, una mayor masa de gutapercha en los tercios medio y apical cuando emplearon la técnica híbrida, en comparación con la condensación lateral.

Conclusiones

La evaluación radiográfica de los tratamientos endodónticos realizados *ex vivo* por alumnos de pregrado mostró un alto porcentaje de obturaciones correctas. Así mismo, el empleo de la técnica híbrida dio, en general, mejores resultados de compactación de la masa del material obturador que la técnica de condensación lateral.

Los autores declaran no tener conflictos de interés en relación con este estudio y afirman no haber recibido financiamiento externo para realizarlo.

Referencias

1. Soares IJ, Goldberg F. *Endodoncia. Técnica y fundamentos*. 2ª ed., Buenos Aires, Editorial Médica Panamericana, 2012, p. 225.
2. Qualtrough AJE, Whitworth JM, Dummer PMH. Preclinical endodontology: an international comparison. *Int Endod J* 1999;32:406-14.
3. Petersson K, Olsson H, Söderström C, Fouilloux I, Jegat N, Lévy G. Undergraduate education in endodontology at two European dental schools. *Eur J Dent Educ* 2002;6:176-81.
4. Capurro MA, Goldberg F, Balbachan L, Macchi RL. Evaluation of the dimensional stability of different thermoplasticized gutta-percha fillings using simulated glass root canals. *Endod Dent Traumatol* 1993;9:160-4.
5. Schäfer E, Schrenker C, Zupanc J, Bürklein S. Percentage of gutta-percha filled areas in canals obturated with cross-linked gutta-percha core-carrier systems, single-cone and lateral compaction technique. *J Endod* 2016;42:294-8.
6. McSpadden JT. Presentación en el Congreso de la American Association of Endodontists, Atlanta, 1979.
7. Tagger, M. Use of thermo-mechanical compactors as an adjunct to lateral condensation. *Quintessence Int Dent Dig* 1984;15:27-30.
8. Tagger M, Tamse A, Katz A, Korzen BH. Evaluation of apical seal produced by a hybrid root canal filling method, combining lateral condensation and thermical compaction. *J Endod* 1984;10:229-303.

9. García G, Cantarini C, Goldberg F. Un modelo experimental in vitro para la enseñanza del uso de localizadores apicales en el pregrado y posgrado. *Rev Asoc Odontol Argent* 2008;96:301-4.
10. Hayes SJ, Gibson M, Hammond M, Bryant ST, Dummer MH. An audit of root canal treatment performed by undergraduate students. *Int Endod J* 2001;34:501-5.
11. Barrieshi-Nusair KM, Al-Oman MA, Al-Hiyasat AS. Radiographic technical quality of root canal treatment performed by dental students at the Dental Teaching Center in Jordan. *J Dent* 2004;32:301-7.
12. Eleftheriadis GI, Lambrianidis TP. Technical quality of root canal treatment and detection of iatrogenic errors in an undergraduate dental clinic. *Int Endod J* 2005;38:725-34.
13. Er O, Sagsen B, Maden M, Cinar S, Kahraman Y. Radiographic technical quality of root fillings performed by dental students in Turkey. *Int Endod J* 2006;39:867-72.
14. Rafeek RN, Smith WA, Mankee MS, Coldero LG. Radiographic evaluation of the technical quality of root canal fillings performed by dental students. *Aust Endod J* 2010;38:64-9.
15. Khabbaz MG, Protogerou E, Douka E. Radiographic quality of root fillings performed by undergraduate students. *Int Endod J* 2010;43:499-508.
16. Elsayed RO, Abu-Bakr NH, Ibrahim YE. Quality of root canal treatment performed by undergraduate dental students at the University of Khartoum, Sudan. *Aust Endod J* 2011;37:56-60.
17. Tchorz JP, Brandl M, Ganter PA, Karygianni L, Polydorou O, Vach K, *et al*. Pre-clinical endodontic training with artificial instead of extracted human teeth: does the type of exercise have an influence on clinical endodontic outcomes? *Int Endod J* 2015;48:888-93.
18. Lynch CD, Burke FM. Quality of root canal fillings performed by undergraduate dental students on single-rooted teeth. *Eur J Dent Edu* 2006;10;67-72.
19. Siqueira JF Jr. Standing on our standards: time for reflection. *Oral Surg Oral Med Oral Pathol Oral Radiol Endod* 2010;110:545-7.
20. Ribeiro DM, Réus JC, Felippe WT, Pacheco-Pereira C, Dutra KL, Santos JN, *et al*. Technical quality of root canal treatment performed by undergraduate students using hand instrumentation: a meta-analysis. *Int Endod J* 2018;51:269-83.
21. Kerekes K, Rowe AH. Thermo-mechanical compaction of gutta-percha root filling. *Int Endod J* 1982;15:27-35.
22. Kersten HW, Fransman R, Thoden van Velzen SK. Thermomechanical compaction of gutta-percha. II. A comparison with lateral condensation in curved root canals. *Int Endod J* 1986;19:134-40.
23. Goldberg F, Massone EJ, Esmoris M, Alfie D. Comparison of different techniques for obturating experimental internal resorptive cavities. *Endod Dent Traumatol* 2000;16:116-21.
24. Goldberg F, Artaza LP, De Silvio A. Effectiveness of different obturation techniques in the filling of simulating lateral canals. *J Endod* 2001;27:362-4.
25. Goldberg F, Manzur E, Mignanelli ME. Estudio comparativo entre diferentes técnicas para la obturación de reabsorciones internas creadas artificialmente. *Rev Asoc Odontol Argent* 2001;89:125-9.
26. Marciano MA, Bramante CM, Duarte MA, Delgado RJR, Ordinola-Zapata R, García RB. Evaluation of single root canals filled using the lateral compaction, Tagger's hybrid, Microseal and Guttaflow techniques. *Braz Dent J* 2010;21:411-5.

Contacto:
Fernando Goldberg
fgoldberg@fibertel.com.ar
Gascón 1205, depto. "A" (C1181ACT),
Ciudad Autónoma de Buenos Aires, Argentina

Edad de la primera consulta odontológica en un servicio hospitalario de la provincia de Buenos Aires

Age of the first dental visit among a hospital health clinic in Buenos Aires province

Presentado: 6 de diciembre de 2018
Aceptado: 31 de julio de 2019

Mariana Llorensi, Andrea Verónica Ríos, Melina Tomasin

Sección de Odontopediatría, Servicio de Odontología, Hospital Nacional "Prof. Alejandro Posadas", Buenos Aires, Argentina

Resumen

Objetivo: Identificar la edad de la primera consulta odontológica, los motivos de esta y el estado de salud/enfermedad de la población que concurre a atenderse en la Sección de Odontopediatría del Servicio de Odontología del Hospital Nacional "Prof. Alejandro Posadas".

Materiales y métodos: Este es un estudio descriptivo retrospectivo, en el que se revisaron las historias odontológicas de los pacientes que concurrieron espontáneamente a la Sección de Odontopediatría del Hospital "Prof. A. Posadas" durante los meses de junio, julio y agosto de 2018. Se registraron las variables edad, motivo de la primera consulta, sexo, ceod y CPOD.

Resultados: La muestra estuvo constituida por 337 historias clínicas de pacientes de 0 a 12 años; el 44,8% (n=151) llegó a la consulta por primera vez, del cual el 47% (n=71) fueron mujeres. La edad promedio de la primera consulta fue de 6,5 años (DS ±3), con una moda de 9 años. El 1,32% (n=2) tenía menos de 1 año; el 3,97% (n=6), 1 año; el 43,04% (n=65), entre 2 y 6 años; mientras que el 51,66% (n=78) tenía entre 7 y 12 años. Los motivos de consulta de los pacientes que concurrían por primera vez fueron presencia de caries, 51% (n=77); malposición dentaria, 11% (n=17); control, 15% (n=22); traumatismo, 10% (n=16); dolor, 10% (n=15), y problemas en tejidos blandos, 3% (n=4). El CPOD fue de 1,16 (DS ±1,45), y el ceod, de 4 (DS ±3,25).

Conclusión: De la muestra estudiada de la población concurrente a un servicio de odontopediatría de la provincia de Buenos Aires, solo el 1,32% consultó dentro del primer año de vida, que es la edad considerada ideal para asesorar a los padres oportunamente sobre medidas preventivas y disminuir la incidencia de caries en la población infantil.

Palabras clave: Caries, niños, odontología comunitaria, salud bucal.

Abstract

Aim: *To identify the age and reasons of the first dental visit and child's oral health, among attendees to the Pediatric Dentistry Section of the 'Prof. A. Posadas' Hospital.*

Materials and methods: *This is a descriptive retrospective study, on dental clinical records selected from patients who went spontaneously to the Pediatric Dentistry Section of the 'Prof. A. Posadas' Hospital during June, July and August of 2018. Variables studied were: age, reported reasons for dental visit, gender, ceod, and CPOD.*

Results: *The sample consisted of 337 clinical records of patients from 0 to 12 years old. 44.8% (n=151) came to the clinic for the first time (women: 47%; n=71). The average age of the first consultation was 6.5 years (SD ±3), mode 9 years. Of the sample, 1.32% (n=2) had less than 1 year, 3.97% (n=6) were 1 year old, between 2 and 6 years old 43.04% (n=65), while 51.66% (n=78) had between 7 and 12 years. The reasons for the first consultation were caries (51%; n=77), abnormal dental position (11%; n=17), control (15%; n=22), trauma (10%; n=16), pain (10%; n=15), and soft tissues consultations (3%; n=4). DMFT, 1.16 (DS ±1.45), and dmft, 4 (SD ±3.25).*

Conclusion: *Of the sample studied from the population attending a pediatric dentistry service in the province of Buenos Aires, only 1.32% consulted within the year of life as it is considered ideal to advice parents timely on preventive measures and reduce the incidence of caries in the child population.*

Key words: *Caries, children, community dentistry, oral health.*

Introducción

La Organización Mundial de la Salud (OMS) ha definido la caries dental como un proceso localizado, de origen multifactorial, que se inicia después de la erupción dentaria, determinando la desmineralización del esmalte dentario, que puede evolucionar hasta la formación de una cavidad. Si no se atiende oportunamente, afecta la salud general y la calidad de vida de los individuos de todas las edades. En el mundo, entre el 60 y el 90% de los niños están afectados.[1]

La Academia Americana de Odontología Pediátrica (AAPD) define la caries de la primera infancia (CPI) como la presencia de uno o más órganos dentarios con caries, perdidos u obturados, en niños de 71 meses de edad o menores.[2]

La etiología de la CPI está asociada a determinantes biológicos, sociales y de comportamiento. Una evaluación temprana de todos los niños sería una excelente oportunidad para la detección a tiempo de factores e indicadores de riesgo que pudieran aumentar las posibilidades de su prevención.[3]

La caries dental no solo tiene un impacto significativo en la calidad de vida de los niños, sino que, socioeconómicamente, es un problema costoso, tanto para el Estado como para los padres de los niños que se atienden en el sector privado. A nivel internacional, se conoce que la CPI afecta del 28 al 82% de los niños menores de 6 años.[4]

La CPI también es un predictor fuerte de la aparición de caries en la vida futura.[5] Desde la perspectiva de la salud pública es fundamental, por lo tanto, hacer todo lo posible para reducir su aparición.

La primera visita odontológica es un hito importante en la vida del niño, y una visita oportuna debe ser una parte esencial de la atención médica general. Varios estudios han recomendado consultas tempranas, sugiriendo que esta debería ocurrir antes de completar los 12 meses de edad.[6-8] La AAPD también aboga por una visita al odontólogo dentro del primer año de vida, que cuenta con el respaldo de la Asociación Dental Americana.[9,10]

Sin embargo, la Academia Americana de Pediatría, en sus recomendaciones para la atención médica pediátrica preventiva, sugiere que un niño visite al dentista por primera vez entre el primer y el tercer año de edad, con la adición de que algunos niños pueden requerir un examen dental inicial más temprano.[11] Esta discrepancia puede tener que ver con que, anteriormente, se creía que el niño adquiría el *Streptococcus mutans* durante un período discreto denominado "ventana de infectividad", alrededor de los 2 años de edad.[12] Pero, en la actualidad, se ha hallado que la colonización bacteriana comienza alrededor de los 6 meses.[13]

La consulta precoz ayudará al odontólogo a detectar lesiones tempranas, a evaluar el desarrollo dentario y craneofacial, a proporcionar orientación para padres y asesoramiento dietético, y a motivarlos hacia intervenciones orientadas a la prevención.

El objetivo de este trabajo fue identificar la edad de la primera consulta odontológica, los motivos de esta y el estado de salud/enfermedad de la población que concurre a atenderse en la Sección de Odontopediatría del Servicio de Odontología del Hospital "Prof. A. Posadas".

Materiales y métodos

Se realizó un estudio descriptivo retrospectivo sobre las historias clínicas de los pacientes de entre 0 y 12 años de edad que concurrieron espontáneamente a la Sección de Odontopediatría del Hospital "Prof. A. Posadas" durante los meses de junio, julio y agosto de 2018. De todas las historias clínicas realizadas en ese período, se seleccionaron las correspondientes a los pacientes que concurrieron por primera vez. Se registraron las siguientes variables: edad, motivo de la primera consulta, sexo, ceod y CPOD. Los datos fueron ingresados en una base de datos de Excel (Microsoft Corp.) para la obtención de los resultados, expresados en porcentajes, medias y desvío estándar.

Los tutores legales de los participantes brindaron consentimiento para el uso de los datos. El comité académico del Hospital Posadas aprobó su utilización para el estudio.

Resultados

La muestra total estuvo constituida por 337 historias clínicas de pacientes de 0 a 12 años de edad, de los cuales el 48% (n=163) eran niñas y el 52% (n=174) eran varones. De esta muestra, el 44,8% (n=151) llegaba a la consulta por primera vez; el 47% (n=71) eran niñas, y el 53% (n=80), varones.

La edad promedio de la primera consulta fue de 6,5 años (DS ±3), con una moda de 9 años. La distribución de frecuencia de cada edad, como puede observarse en la tabla 1, fue la siguiente: el 1,32% (n=2) tenía menos de 1 año; el 3,97% (n=6), 1 año; el 43,04% (n=65), entre 2 y 6 años; mientras que el 48,3% (n=78) tenía entre 7 y 12 años.

Tabla 1. Edad de la primera consulta. Distribución de frecuencia (n=151).

Edad	n	Porcentaje
0	2	1,32%
1	6	3,97%
2	9	5,96%
3	12	7,94%
4	16	10,59%
5	15	9,93%
6	13	8,6%
7	17	11,25%
8	14	9,27%
9	18	11,92%
10	12	7,94%
11	12	7,94%
12	5	3,31%

Tabla 2. Motivo de la primera consulta. Distribución de frecuencia (n=151).

Motivo	n	Porcentaje
Caries	77	51%
Control	22	15%
Malposición dentaria	17	11%
Traumatismo	16	10%
Dolor	15	10%
Tejidos blandos	4	3%

Los motivos de consulta de estos pacientes se detallan en la tabla 2. La causa más frecuente fue caries (51%; n=77). Ninguno de los demás motivos (malposición dentaria, control, traumatismo, dolor, consultas sobre tejidos blandos) superó individualmente el 15%.

El CPOD de los pacientes de primera vez fue de 1,16 (DS ±1,45), y el ceod, de 4 (DS ±3,25).

De los 151 pacientes de primera vez y de los 186 con atención previa, el 84,10% (n=127) y el 84,4% (n=157), respectivamente, presentaban caries o piezas con indicación de exodoncia.

Discusión

En la Argentina, la Asociación Argentina de Odontología para Niños recomendó en 2003 la visita de la embarazada al consultorio, a fin de brindarle información sobre cómo atender la boca de su hijo durante el primer año de vida.[14]

Nuestros hallazgos son coincidentes con un estudio similar realizado por Mileva *et al*.[15] en Bulgaria. Este incluyó a 289 niños que visitaban a un odontólogo por primera vez, y la edad de la primera consulta odontológica estuvo en el rango de los 3-6 años en el 51,9% de los casos. El motivo más frecuente fue la presencia de lesiones de caries y sus complicaciones (59,86%). La segunda razón más común fue control (26,99%).

Los resultados de Meera *et al*.[8] fueron similares a los obtenidos en este estudio en cuanto al rango de edad de la primera consulta odontológica (6-12 años, 52%; seguido por el de 3-6 años, 26%); pero en cuanto a las causas, el dolor fue la principal (33%) y la presencia de caries fue la segunda (25%), mientras que en nuestro estudio la causa de consulta más frecuente fue la caries (51%).

En un estudio retrospectivo sobre 842 niños, Ghimire[16] encontró, al igual de lo que revela este estudio, que la primera visita odontológica se producía por algún problema. Dolor y caries fueron los motivos más comunes, y el grupo de edad más prevalente, el de 7-12 años.

En un estudio llevado a cabo en El Líbano por Daou *et al*.[17] se halló que, de los 220 niños de la muestra, la edad promedio era de 4,24 ±1,35 años. Los niños llegaron por decisión de sus padres, y un problema dental fue la razón principal, siendo en el 50,9% de los casos dientes cariados, y en el 29,5%, dolor.

Todos estos estudios coinciden con nuestro relevamiento, en el que se observa un bajo nivel de conciencia en la población, ya que la mayoría de los niños fueron llevados a la primera visita odontológica después de los 6 años de edad, y la razón más común fue la búsqueda de atención por la presencia de caries o dolor, lo cual evidencia que los padres llevan a sus hijos a una visita odontológica una vez instalada la enfermedad, y no para prevenirla.

En 2012, en la Sección de Odontopediatría del Hospital Posadas, realizamos una encuesta para conocer la edad y la razón de la primera consulta odontológica, cuyos resultados se publicaron en un póster durante las Jornadas Hospitalarias del mismo año. En ese entonces, en una muestra de 114 pacientes que concurrieron por primera vez al odontólogo hallamos datos similares: la edad promedio de la primera consulta odontológica fue de 6 años (±3), y la causa de consulta más frecuente fue, también, la presencia de caries (31% de los casos).

El Hospital Posadas es una institución de salud que depende del Ministerio de Salud de la Nación, descentralizada e incluida en el régimen de Hospitales Públicos de Autogestión. Se encuentra ubicado en la zona Oeste del conurbano bonaerense, en la localidad de El Palomar del partido de Morón. Su área de influencia, de alrededor de 4 millones y medio de habitantes, comprende los partidos de Morón, Ituzaingó, Tres de Febrero, Hurlingham, La Matanza, Merlo, San Miguel, José C. Paz y Moreno, y se extiende en menor medida hasta General Rodríguez, Marcos Paz, General Las Heras y General San Martín.[19]

El servicio de Odontología realiza, en su quehacer diario, distintos tipos de tareas preventivas: se dictan charlas de higiene y alimentación a los pacientes que abren su historia clínica, se informa a los pacientes del Servicio de Hematooncología sobre el cuidado bucal del niño inmunodeprimido, se brinda información a los profesionales de la UDH (Unidad Docente Hospitalaria) de Pediatría y a sus residentes, pero aun así los datos siguen siendo insatisfactorios.

Según Sheiham,[20] los cambios en la salud bucal no dependerían del odontólogo, sino que se atribuyen a factores externos. La mejora de la salud se lograría a través de los cambios sociales incorporados en la promoción de la salud, y no se limita a la caries. Para este autor, las mejoras importantes en la prevención de la enfermedad tienden a seguir a estos cambios, ya sea a partir de alteraciones en las formas sociales (patrones dietéticos, higiene bucal), en la disponibilidad de recursos clave (pasta dental fluorada, calidad y cantidad de alimentos) o como resultado de la ingeniería (fluoración de los suministros de agua, agua potable, eliminación efectiva de desechos). En un estudio realizado en 1995, Nadanovsky[21] reveló que la intervención del odontólogo para disminuir el CPOD en niños de 12 años fue solo del 3%, mientras que el 65% se pudo atribuir a factores socioeconómicos.

Conclusión

Aunque lo ideal es que la primera visita odontológica se realice durante el primer año de vida para poder asesorar a los padres oportunamente sobre medidas preventivas y disminuir la incidencia de caries en la población infantil, en la muestra estudiada hemos hallado que la mayoría de los niños no llegaron a su primera visita odontológica a una edad oportuna. La intervención del Estado con políticas de promoción de la salud ayudaría a modificar esta realidad.

Agradecimientos: Al Servicio de Odontología del Hospital Nacional “Prof. Alejandro Posadas”.

Las autoras declaran no tener conflictos de interés en relación con este estudio y afirman no haber recibido financiamiento externo para realizarlo.

Referencias

1. Petersen PE. The World Oral Health Report 2003. Continuous improvement of oral health in the 21st century. The approach of the WHO Global Oral Health Programme. *Community Dent Oral Epidemiol* 2003;31:3-24.
2. American Academy of Pediatric Dentistry. Disponible en: www.aapd.org/assets/1/7/d_ecc.pdf
3. Twetman S, García-Godoy F, Goepferd SJ. Infant oral health. *Dent Clin North Am* 2000;44:487-505.
4. O’Keefe, E. Early childhood caries. *Evid Based Dent* 2013;14:40-1.
5. Duane B, McGovern E, Chaollaí AN. First tooth, first visit, zero cavities: a review of the evidence as it applies to Ireland. *J Ir Dent Assoc* 2017;63:105-11.
6. Widmer R. The first dental visit. An Australian perspective. *Int J Paediatr Dent* 2003;13:270.
7. Rayner JA. The first dental visit. A UK viewpoint. *Int J Paediatr Dent* 2003;13:269.
8. Meera R, Muthu MS, Phanibabu M, Rathnaprabhu V. First dental visit of a child. *J Indian Soc Pedod Prev Dent* 2008;26:68-71.
9. American Academy of Pediatric Dentistry. Clinical guideline on infant oral health care (Reference Manual 2001-2002). *Pediatr Dent* 2001;23:31.
10. American Dental Association. Baby’s first dental visit. Disponible en: www.ada.org/public/media/news-rel/0002/nr-04.html
11. American Academy of Pediatrics. Recommendations for preventive pediatric health care (RE9939). *Pediatrics* 2000;105:645.
12. Caufield PW, Cutter GR, Dasanayake AP. Initial acquisition of Mutans Streptococci by infants. Evidence for a discrete window of infectivity. *J Dent Res* 1993;72:37-45.
13. Leong PM, Gussy MG, Barrow SY, De Silva-Sanigorski A, Waters E. A systematic review of risk factors during first year of life for early childhood caries. *Int J Paediatr Dent* 2013;23:235-50.
14. Boletín de la AAON. Vol. 35, nº 3, sept.-dic., 2006.
15. Mileva SP, Kondeva VK. Age at and reasons for the first dental visit. *Folia Med* 2010;52:56-61.
16. Ghimire N. The First Dental Visit. *J Chitwan Med Coll* 2013;3:30-3.
17. Daou MH, Eden E, El Osta N. Age and reasons of the first dental visit of children in Lebanon. *J Med Liban* 2016;64:18-22.
18. Wagner Y, Heinrich-Weltzien R. Pediatricians’ oral health recommendations for 0- to 3-year-old children. Results of a survey in Thuringia, Germany. *BMC Oral Health* 2014;14:44.
19. Hospital Prof. Alejandro Posadas. Disponible en: www.hospitalposadas.gov.ar

20. Sheiham A. Strategies for oral health care. *Euro Observer* 2005;7:1-4.
21. Nadanovsky P, Sheiham A. The relative contribution of dental services to the changes in caries levels of 12 years-old children in 18 industrialized countries, in the 1970s and early 1980s. *Community Dent Oral Epidemiol* 1995;23:231-9.

Contacto:
Mariana Llorensi
marianall20@yahoo.com
Hospital Nacional "Prof. Alejandro Posadas"
Av. Illia s/n y Marconi, El Palomar (B1685ADN),
provincia de Buenos Aires, Argentina

Técnica de disyunción horizontal del reborde alveolar con bisturí piezoeléctrico y colocación de implantes en el maxilar inferior. Informe de casos clínicos

Horizontal split crest technique using a piezoelectric scalpel and immediate implant placement in the jaw. Clinical cases report

Presentado: 1 de abril de 2019
Aceptado: 26 de abril de 2019

Matías Urdapilleta, María Pía Burelli, Luciana Noelia Mollo, Malena Aguilar Porta, Aníbal Capusotto

Cátedra de Odontología Integral Adultos, Facultad de Odontología, Universidad de Buenos Aires, Argentina

Resumen

Objetivo: Presentar una técnica quirúrgica de disyunción con bisturí piezoeléctrico y expansión de rebordes delgados en maxilar inferior que permita la colocación de implantes en la posición tridimensional correcta en el mismo acto quirúrgico.

Casos clínicos: Se presenta la resolución de dos casos clínicos de pacientes que acudieron a la Cátedra de Odontología Integral Adultos de la Facultad de Odontología de la Universidad de Buenos Aires. Ambos requerían la colocación de implantes en sectores posteroinferiores. Las imágenes tomográficas mostraban adecuada altura del reborde alveolar pero deficiente espesor para la colocación de implantes en la posición tridimensional correcta. Se decidió realizar una técnica de disyunción horizontal del reborde alveolar con bisturí piezoeléctrico, expansión del reborde y colocación de implantes e injerto óseo particulado de forma simultánea. Luego de 3 meses, se efectuó la segunda cirugía para iniciar la rehabilitación protésica.

Conclusión: La técnica de disyunción horizontal del reborde alveolar mediante el uso del bisturí piezoeléctrico permitió ubicar al implante en la posición tridimensional correcta dentro del tejido óseo nativo sin la necesidad de realizar regeneraciones complejas en rebordes alveolares delgados.

Palabras clave: Implantes dentales, oseointegración, piezocirugía.

Abstract

Aim: *Present the horizontal split crest technique with a piezoelectric scalpel and the immediate implant placement in the correct tridimensional position, in thin mandibular alveolar ridges.*

Cases report: *The surgical resolutions of 2 clinical cases of patients who attended the Adult Integral Dentistry Chair of the Faculty of Dentistry of the UBA, are presented. Both patients required implant placement in posterior madibular residual ridge. The tomographic images showed adequate height of the alveolar ridge but poor thickness for implants placement in a correct three-dimensional position. It was decided to perform a horizontal split crest technique of the alveolar ridge with piezoelectric scalpel, ridge expansion, and immediate implant placement with xenograft. After 3 months, the second surgery was performed to start with the prosthetic rehabilitation.*

Conclusion: *The horizontal split crest technique using a piezoelectric scalpel, allowed immediate implant placement in the correct tridimensional position within native bone tissue, avoiding a guided bone regeneration technique, in these cases with thin alveolar ridges.*

Key words: *Dental implants, osseointegration, piezo-electric surgery.*

Introducción

La presencia de un reborde alveolar delgado es una situación desfavorable para la colocación de implantes dentales en la posición tridimensional correcta.[1-3] Con el fin de realizar una rehabilitación estética y funcional, la ubicación del implante debe estar guiada por la restauración protética, y no por el tejido óseo residual.[4]

Los defectos del reborde alveolar pueden ser causados por factores congénitos o adquiridos: por enfermedad periodontal, pérdida de piezas dentarias, avulsión dentaria, uso de prótesis removibles por tiempo prolongado, entre otras.[5]

Luego de la pérdida de una pieza dentaria, el reborde alveolar sufre reabsorción ósea en sentido horizontal y vertical.[1,6] La mayor parte de este proceso se produce durante los primeros tres meses posextracción, que es cuando se registra una marcada actividad osteoclástica,[7] y continúa de manera gradual a lo largo del primer año.[8] Dicha reabsorción del reborde es más marcada en espesor que en altura, y resulta en una pérdida neta de tejido de aproximadamente un 25% del área total.[9] Según Tan *et al*.,[10] a los 6 meses posextracción la reabsorción en sentido horizontal es del 29-63%, y la vertical, del 11-22%. Dado que la reducción es más pronunciada en la tabla vestibular que en la lingual o palatina, debido a su delgado espesor,[7,11] el reborde adquiere una morfología triangular.[12]

El espesor óseo del sitio a implantar debe ser suficiente para que, luego de colocar el implante, las paredes óseas vestibular y lingual remanentes sean de al menos 2 mm.[2] Cuando el volumen óseo no es suficiente para cumplir con estos parámetros, es preciso aplicar técnicas quirúrgicas complementarias que permitan incrementar su volumen en sentido horizontal. Las más utilizadas en la actualidad son la regeneración ósea guiada,[13-15] el injerto en bloque[16,17] y la disyunción ósea,[18,19] entre otras.

La evidencia científica sostiene que la regeneración ósea guiada para lograr aumento de volumen del reborde es un procedimiento predecible.[13-15] Sin embargo, no es posible predecir el aumento de volumen que se logrará, y además pueden presentarse complicaciones, principalmente por la exposición de la membrana, como infecciones o la pérdida parcial o total del tejido por regenerarse, lo cual la convierte en una técnica sensible.[20]

Ante estas dificultades, se han propuesto otras técnicas. En 1992, Simion[21] introdujo la técnica de la disyunción de la cresta alveolar en casos de rebordes delgados, de 3 a 4 mm de espesor, que contuvieran hueso esponjoso interpuesto entre ambas corticales. El propósito era crear un espacio a través del reborde alveolar: separar la cresta en dos partes y generar una grieta longitudinal para colocar el implante entre ellas, transformándolo en un defecto contenedor. De este modo, se lograba incrementar gradualmente la dimensión del lecho implantario, permitiendo la posición del implante.[21] Seith y Kaus[22] demostraron que, de 449 implantes colocados utilizando esta técnica, el índice de supervivencia en 5 años fue de 97%. Este procedimiento –predecible, confiable y de baja invasividad– permite en un mismo acto quirúrgico solucionar el defecto óseo y colocar el implante.[23]

Distintos autores han realizado modificaciones a la técnica en función del instrumental utilizado para la corticotomía del reborde alveolar. Se ha descripto la utilización de discos de diamante, sierras[24] y cinceles,[23] entre otros.

En el año 2000, Vercellotti[25] propuso el uso del bisturí piezoeléctrico Piezosurgery® (Mectron) para la corticotomía en la técnica de la expansión del reborde alveolar. Se trata de un dispositivo diseñado para generar una osteoctomía mediante una baja frecuencia de modulación (25-29 kHz), que otorga una vibración mecánica específica, la cual permite mayor precisión y acción selectiva en el corte.[26,27]

El objetivo de este trabajo es presentar la resolución quirúrgica de dos casos clínicos mediante disyunción con bisturí piezoeléctrico y expansión del reborde alveolar delgado en maxilar inferior que permita la colocación de implantes en la posición tridimensional correcta en el mismo acto quirúrgico.

Casos clínicos

Caso 1

Un paciente de sexo masculino de 29 años de edad acudió a la Cátedra de Odontología Integral Adultos de la Facultad de Odontología de la Universidad de Buenos Aires para una rehabilitación oral integral. El paciente no manifestaba alteraciones sistémicas. Parte de su tratamiento requería la restitución de las piezas 3.6 y 3.7. Clínicamente, se observaba el reborde alveolar atrófico en sentido horizontal (fig. 1).

Se solicitó una tomografía *cone beam*, la cual mostró una adecuada altura del reborde alveolar (12,8 mm y 11,6 mm) pero deficiente espesor para la colocación de implantes en la posición tridimensional correcta (3,1 mm y 4,4 mm) (fig. 2). Por su

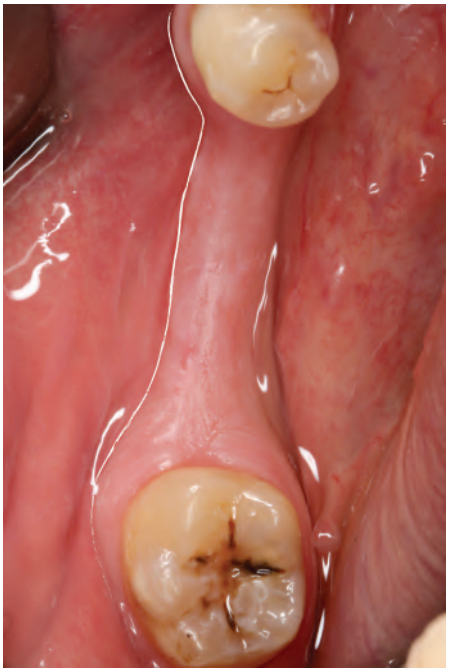

Figura 1. Reborde alveolar delgado.

morfología piramidal, con presencia de hueso medular entre las corticales vestibular y lingual, se decidió realizar una técnica de disyunción horizontal con bisturí piezoeléctrico (Piezosurgery,® Mectron, Carasco, Italia) y expansión del reborde con colocación de implantes de forma inmediata.

Luego de la firma del consentimiento y asentimiento informado, como medicación preoperatoria, se indicó amoxicilina 2 g (Amixen,® Bernabó, Buenos Aires, Argentina) 1 hora antes de la cirugía. Previamente al procedimiento quirúrgico se realizó un buche con gluconato de clorhexidina al 0,12% (Periobacter,® Savant, Buenos Aires, Argentina) de 15 ml durante 30 segundos. Se aplicó anestesia infiltrativa con carticaína 4% y L-adrenalina 1:100000 (Totalcaína Forte,® Bernabó). Se efectuó una incisión supracrestal y se elevó un colgajo mucoperióstico (fig. 3A). Con el inserto OTZ (Piezosurgery®), se efectuó una ostectomía desde 1 mm por detrás de la última pieza dentaria, en sentido perpendicular al reborde alveolar (fig. 3B y C). Luego se marcaron los lechos implantarios con el inserto OP5 (Piezosurgery®), según las distancias planificadas para las piezas dentarias por reponer, y se colocaron los primeros expansores, de 2,5 mm de diámetro. Una vez que las tablas fueron expandidas fue posible utilizar el inserto IM2, para continuar con los expansores de 3,5 mm (fig. 3D). De este modo, la preparación del lecho fue terminada con el inserto IM3 (Piezosurgery®).

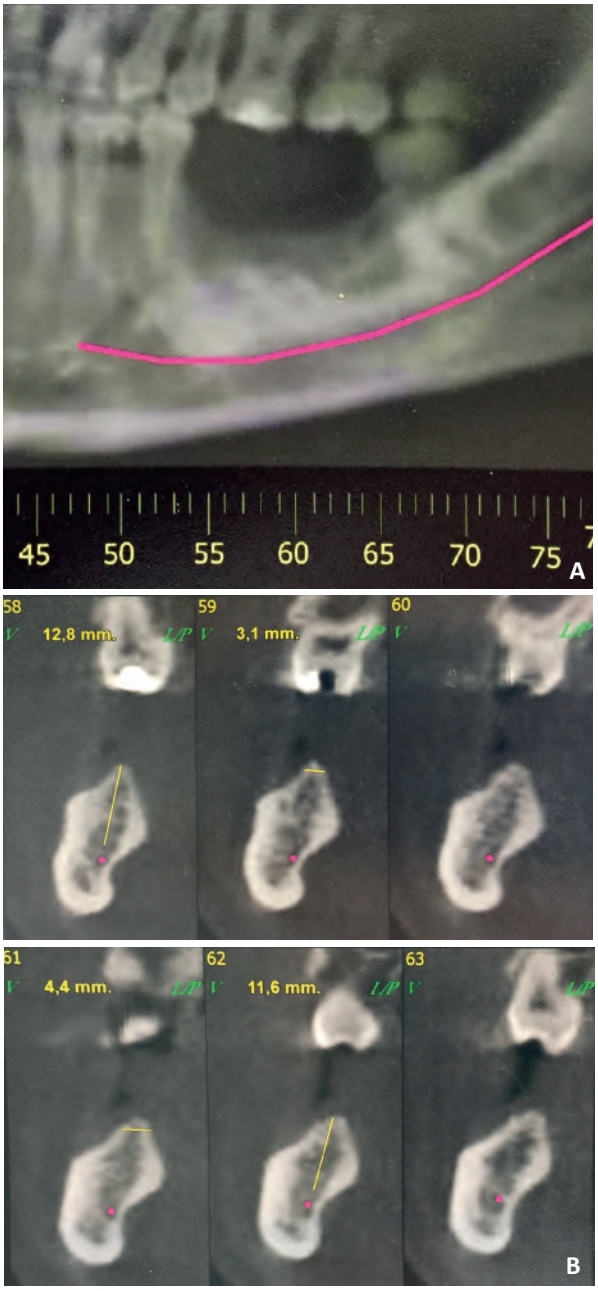

Figura 2. **A**: Imagen tomográfica del sector izquierdo, maxilar inferior; **B**: Sector 3.6, 12,8 mm de altura y 3,1 mm de ancho; sector 3.7, 11,6 mm de altura y 4,4 mm de ancho.

Se colocaron dos implantes Osseotite Tapered Certain (Biomet 3i, Houston, Estados Unidos) de 4 × 11,5 mm (fig. 3E y F). La brecha obtenida por la expansión ósea fue rellenada con un injerto de hueso heterólogo de origen bovino (BioOss,® Geistlich Pharma, Wolhusen, Suiza) (fig. 3G). Se reposicionó el colgajo y se suturó con puntos colchoneros horizontales y puntos simples con sutura de nylon 5.0 (Ethicon,® Johnson & Johnson, Nueva Jersey, Estados Unidos) (fig. 3H).

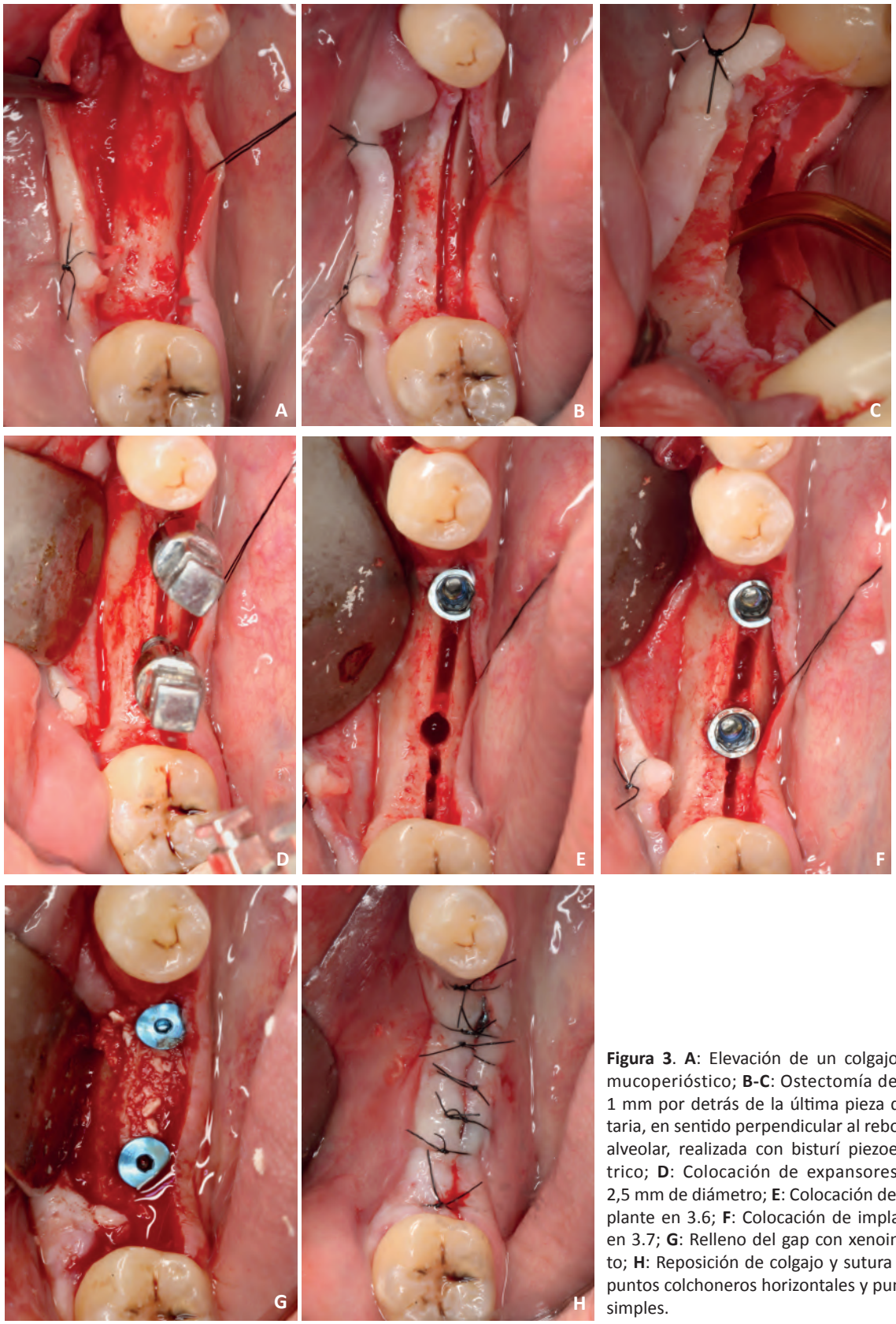

Figura 3. **A**: Elevación de un colgajo de mucoperióstico; **B-C**: Ostectomía desde 1 mm por detrás de la última pieza dentaria, en sentido perpendicular al reborde alveolar, realizada con bisturí piezoeléctrico; **D**: Colocación de expansores de 2,5 mm de diámetro; **E**: Colocación de implante en 3.6; **F**: Colocación de implante en 3.7; **G**: Relleno del gap con xenoinjerto; **H**: Reposición de colgajo y sutura con puntos colchoneros horizontales y puntos simples.

Como medicación posoperatoria se le indicó a la paciente amoxicilina 500 mg (Amixen®), 1 comprimido cada 8 horas por 5 días; ketorolaco suglingual 10 mg (Sinálgico® SL, Bernabó), por 2 días cada 12 horas, y la aplicación de gluconato de clorhexidina en spray al 0,12% (Periobacter®) en la zona intervenida, por 7 días cada 12 horas.

A los 7 días, se realizó el control y el retiro de la sutura.

Luego de 3 meses, se evaluó la estabilidad de los implantes con Osstell ISQ (Osstell,® Gotemburgo, Suecia) (fig. 4A) y se realizó una segunda cirugía para el destape de los implantes, tras lo cual se colocaron tapones cicatrizales para la rehabilitación protésica (fig. 4B).

Caso 2

Un paciente de sexo femenino de 50 años de edad concurrió a la Cátedra de Odontología Integral Adultos de la Facultad de Odontología de la Universidad de Buenos Aires para una rehabilitación oral integral. Como parte del tratamiento, se requirió la colocación de implantes en 4.6 y 4.7. En el análisis de la tomografía *cone beam* se observó deficiente espesor en sentido horizontal del reborde alveolar (fig. 5). Luego de la firma del consentimiento y asentimiento informado, se decidió realizar una técnica de disyunción horizontal con bisturí piezoeléctrico (Piezosurgery®) y la expansión del reborde con colocación de implantes de forma simultánea.

La paciente manifestó ser alérgica a la penicilina, por lo que se indicó azitromicina 500 mg (Tritab,® Sidus, Buenos Aires, Argentina) como medicación preoperatoria el día de la intervención. Bajo el mismo protocolo quirúrgico, se realizó la técnica de disyunción del reborde alveolar con ostectomía mediante bisturí piezoeléctrico (Piezosurgery®) y la expansión del reborde. Se colocaron, de forma silmultánea, dos implantes Single-Stage (Biohorizons,® Alabama, Estados Unidos) de 3,5 × 12 mm y 3,5 × 10,5 mm (fig. 6), y en la brecha obtenida por la expansión ósea se colocó injerto de hueso bovino BioOss.

Como medicación posoperatoria, se indicó azitromicina 500 mg, 1 comprimido por día durante 2 días; ketorolaco sublingual 10 mg, por 2 días cada 12 horas, y la aplicación de gluconato de clorhexidina en spray al 0,12% en la zona intervenida, por 7 días cada 12 horas (Periobacter®).

A los 7 días, se realizó el control y el retiro de la sutura.

Luego de 3 meses, se evaluaron los implantes clínica y radiográficamente. Se midió la estabilidad con Osstell ISQ y se procedió con la rehabilitación protésica (fig. 7).

Discusión

El espesor inicial del reborde alveolar es determinante en la cantidad de hueso que se reabsorberá. Rebordes de mayor grosor y con más cantidad de tejido óseo esponjoso tienden a una menor reabsorción y una mejor reparación.[27] A su vez, el cambio dimensional puede depender de otros factores, como el tipo pieza dentaria,[9] su ubicación en maxilar superior o

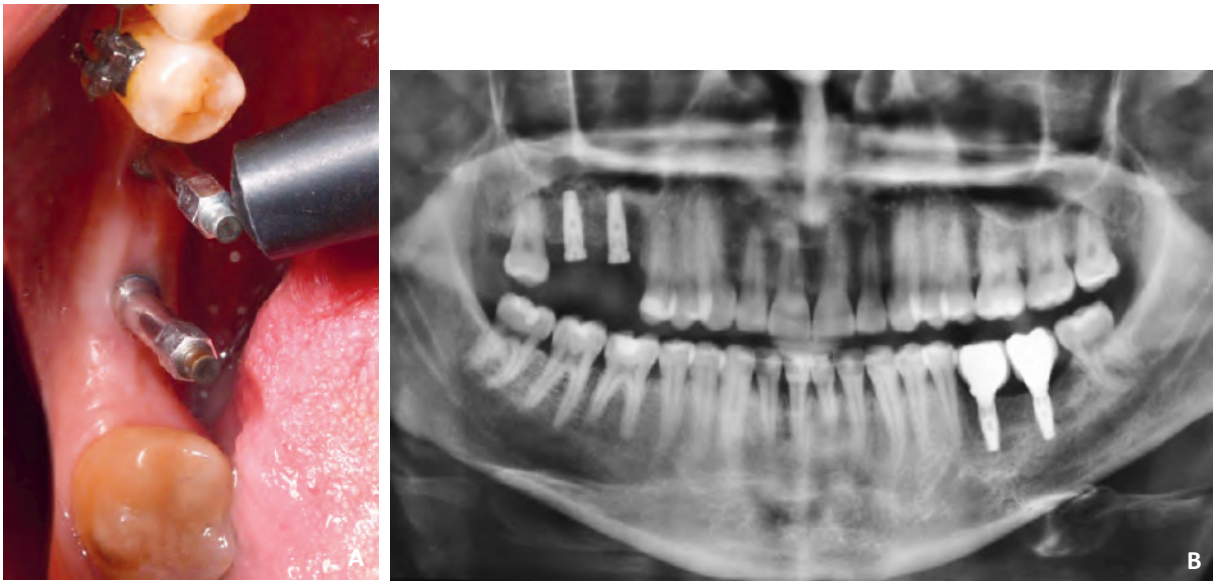

Figura 4. **A**: Control de la estabilidad de los implantes con Osstell ISQ; **B**: Control radiográfico posrehabilitación protésica.

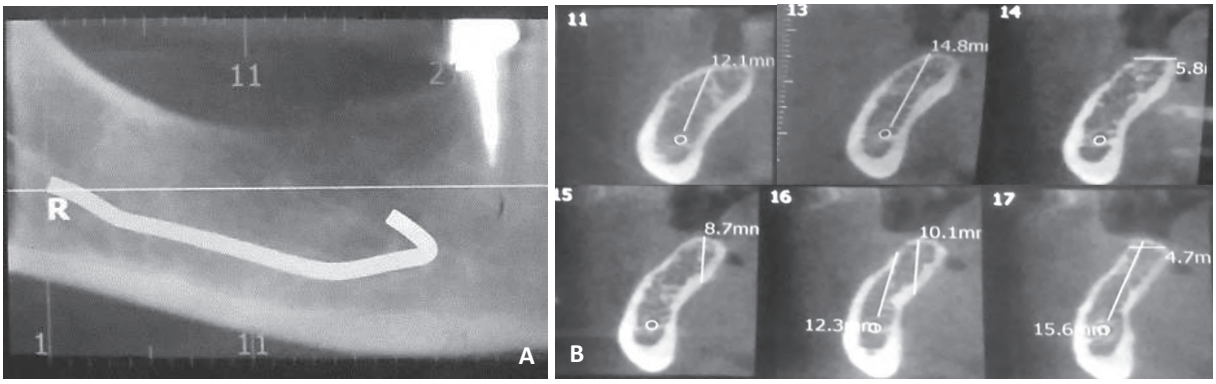

Figura 5. A: Imagen tomográfica del sector derecho del maxilar inferior; **B**: Sector 4.6, 12,3 mm de altura y 4,7 mm de ancho; sector 4.7, 14,8 mm de altura y 5,8 mm de ancho.

inferior,[28] la presencia de patologías periapicales, enfermedad periodontal preexistente, fracturas dentarias, fenestraciones o dehiscencias óseas, etcétera.

La corticotomía, junto con la expansión del reborde atrófico, constituye una técnica confiable y poco invasiva para el aumento de la cresta ósea en implantología oral.[20,25] El gap generado por esta disyunción crea un defecto óseo favorable para la formación de tejido óseo que permite la consolidación entre la tabla ósea vestibular y lingual o palatina del alvéolo, a diferencia de una técnica de regeneración ósea. Los implantes colocados en rebordes alveolares expandidos parecen resistir las demandas biomecánicas de la carga. La tasa de éxito de estos procedimientos quirúrgicos oscila entre el 98 y el 100%, y la complicación más común es la fractura de la tabla vestibular.[20]

Esta técnica se realiza con frecuencia en el maxilar superior, que presenta un tejido óseo esponjoso más elástico, lo cual facilita la expansión de las corticales.[29] En cambio, en el maxilar inferior, al ser tejido de mayor densidad,[24] es más difícil lograr la expansión ósea, y aumenta el riesgo de fractura parcial o total de la cortical vestibular.[29]

Convencionalmente, esta técnica se realizaba con discos, fresas, sierras o instrumental manual para lograr la corticotomía. Este tipo de instrumental genera mayor sobrecalentamiento y aumenta el riesgo de fractura de la tabla vestibular.[22,30,31]

En los últimos años, el reemplazo de estos elementos de corte por el bisturí piezoeléctrico ha demostrado grandes ventajas. En los estudios histológicos se observó la ausencia absoluta de necrosis, con una completa vitalidad de los osteocitos de dimensiones y morfología normales, sin evidencia de sufrimiento celular.[32] Esto favorece la cicatrización, y así se obtienen mejores resultados biológicos en la remodelación ósea, en comparación con las técnicas que emplean fresas o sierras.[22,30,31] Además, brinda mayor precisión y acción selectiva en el corte,[26] lo cual permite proteger los tejidos blandos y las estructuras nerviosas.[33] Otorga una mejor visualización del campo operatorio por la ausencia de sangrado, que se da por la formación de burbujas de vapor dentro del líquido refrigerante que implosionan generando un fenómeno de cavitación.[34] Se logra, además, mayor confort intraoperatorio y menor morbilidad posoperatoria.[35] Si bien ofrece numerosas ventajas, el uso del bisturí piezoeléctrico requiere de más tiempo intraoperatorio, y el costo económico del equipo es mayor en comparación con el de las técnicas convencionales.

En cuanto a la expansión del reborde alveolar, en un estudio *in vitro*, se observó que si era realizada con cincel y martillo producía una aceleración en la mandíbula significativamente mayor a la generada por los expansores roscados, como los utilizados en el caso reportado. Esto se traduce en menos control, más trauma para el paciente y un mayor riesgo de fractura de la tabla vestibular. Sin embargo, no se observan diferencias significativas en el espesor expandido.[27]

En comparación con las técnicas de regeneración ósea guiada o los injertos en bloque onlay, la técnica quirúrgica de disyunción y expansión de rebordes alveolares delgados permite aumentar el volumen de tejido óseo y colocar el implante en la misma cirugía, evita el riesgo de exposición de membrana, no requiere de un sitio donante para obtener el injerto y disminuye la morbilidad posoperatoria.[36]

Conclusión

La rehabilitación implantoprotética en casos de rebordes alveolares delgados puede ser un desafío. La técnica de disyunción horizontal del reborde al-

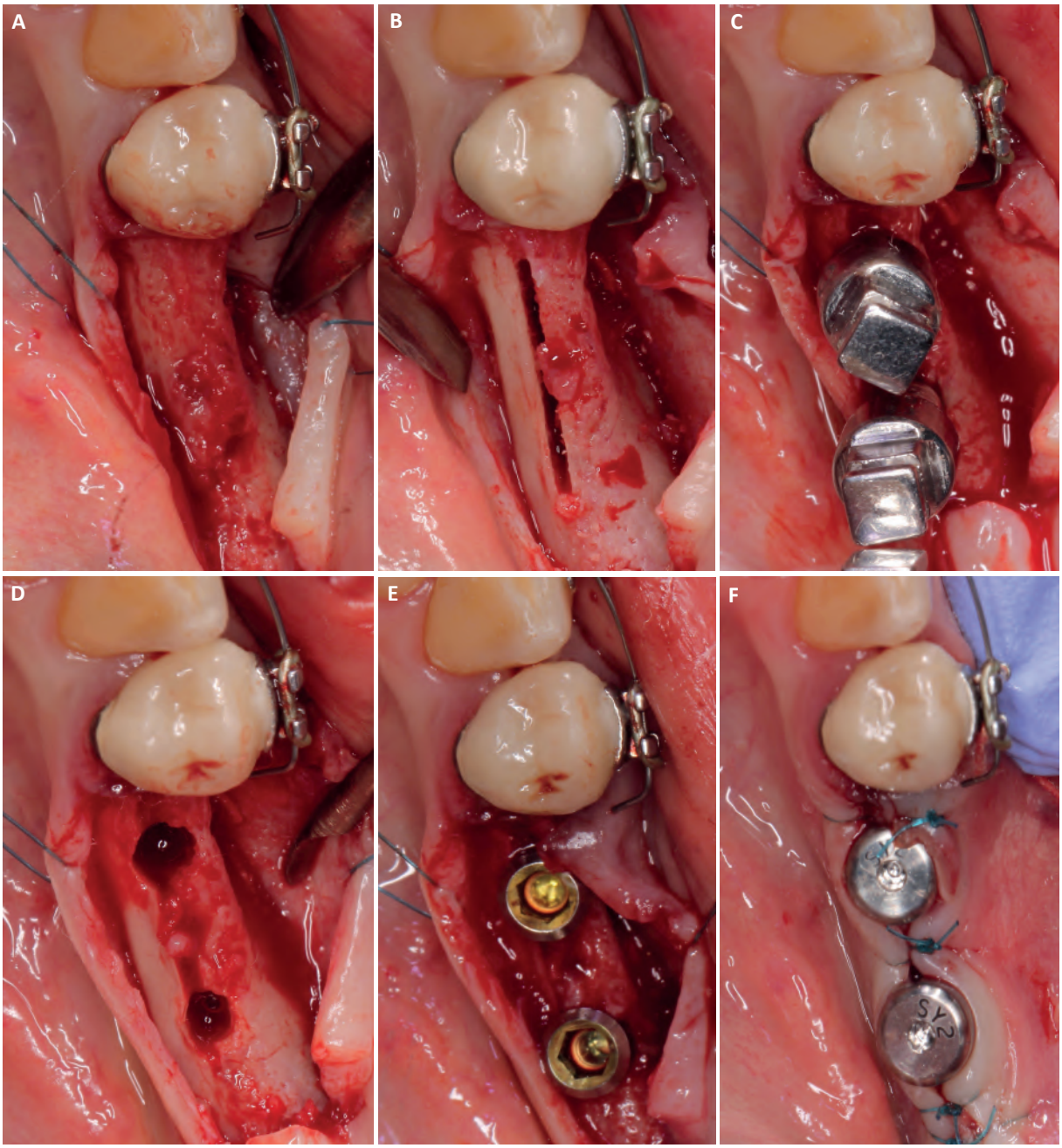

Figura 6. **A**: Elevación de un colgajo de mucoperióstico; **B**: Ostectomía desde 1 mm por detrás de la última pieza dentaria, en sentido perpendicular al reborde alveolar, realizada con bisturí piezoeléctrico; **C**: Colocación de expansores de 2,5 mm de diámetro; **D**: Lechos implantarios; **E**: Colocación de implantes en 4.6 y 4.7; **F**: Reposición de colgajo y sutura.

veolar mediante el uso del bisturí piezoeléctrico y la expansión del reborde permitió ubicar el implante en la posición tridimensional correcta dentro del tejido óseo nativo sin la necesidad de realizar regeneraciones complejas, en rebordes alveolares delgados. Hasta el momento, pocos artículos muestran la aplicación esta técnica en el maxilar inferior.

La utilización del bisturí piezoeléctrico en esta técnica permite un mejor control en la ostectomía, mantiene la vitalidad del tejido óseo en el sitio del corte, otorga mayor visibilidad, menor riesgo intraoperatorio y más confort al paciente, en comparación con otras técnicas de ostectomía con discos, fresas, sierras o instrumental manual.

Se requieren estudios clínicos e histológicos controlados que comparen la técnica de disyunción horizontal del reborde alveolar mediante el uso del bisturí piezoeléctrico y la expansión del reborde

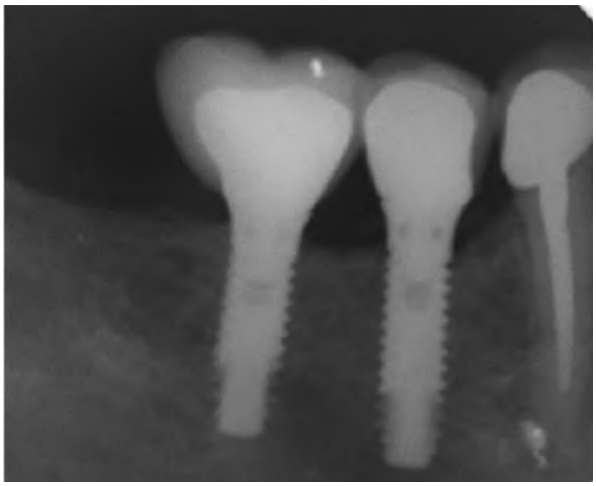

Figura 7. Control radiográfico posrehabilitación protésica.

con las técnicas convencionales descriptas anteriormente.

Los autores declaran no tener conflictos de interés en relación con este estudio y afirman no haber recibido financiamiento externo para realizarlo.

Referencias

1. Schropp L, Wenzel A, Kostopoulos L, Karring T. Bone healing and soft tissue contour changes following single-tooth extraction: a clinical and radiographic 12-month prospective study. *Int J Periodontics Restorative Dent* 2003;23:313-23.
2. Buser D, Martin W, Belser UC. Optimizing esthetics for implant restorations in the anterior maxilla: anatomic and surgical considerations. *Int J Oral Maxillofac Implants* 2004;19:43-61.
3. Tinti C, Parma-Benfenati S. Clinical classification of bone defects concerning the placement of dental implants. *Int J Periodontics Restorative Dent* 2003;23:147-55.
4. Bidra A S. Surgical and prosthodontic consequences of inadequate treatment planning for fixed implant-supported prosthesis in the edentulous mandible. *J Oral Maxillofac Surg* 2010;68:2528-36.
5. Bellegia F, Pozzi A, Rocci M, Barlattani A, Gargari M. Piezoelectric surgery in mandibular split cret technique with immediate implant placement: a case report. *Oral Implantol* 2008;3:116-23.
6. Pietrokovski J, Massler M. Ridge remodeling after tooth extraction in rats. *J Dent Res* 1967;46:222-31.
7. Araújo MG, Lindhe J. Dimensional ridge alterations following tooth extraction. An experimental study in the dog. *J Clin Periodontol* 2005;32:212-8.
8. Araújo MG, Wennstrom JL, Lindhe J. Modeling of the buccal and lingual bone walls of fresh extraction sites following implant installation. *Clin Oral Implants Res* 2006;17:606-14.
9. Araújo MG, Da Silva JCC, De Mendonça AF, Lindhe J. Ridge alterations following grafting of fresh extraction sockets in man: A randomized clinical trial. *Clin Oral Implants Res* 2015;26:407-12.
10. Tan WL, Wong TL, Wong, MC, Lang NP. A systematic review of post-extractional alveolar hard and soft tissue dimensional changes in humans. *Clin Oral Implants Res* 2012;23:1-21.
11. Brownfield LA, Weltman RL. Ridge preservation with or without an osteoinductive allograft: a clinical, radiographic, micro-computed tomography, and histologic study evaluating dimensional changes and new bone formation of the alveolar ridge. *J Periodontol* 2012;83:581-9.
12. Misawa M, Lindhe J, Araújo MG. The alveolar process following single-tooth extraction: a study of maxillary incisor and premolar sites in man. *Clin Oral Implants Res* 2016;27:884-9.
13. Nyman S, Lang NP, Buser D, Bragger U. Bone regeneration adjacent to titanium implants using guided tissue regeneration: a report of two cases. *Int J Oral Maxillofac Implants* 1990;5:9-14.
14. Dahlin C, Lekholm U, Becker W, Becker B, Higuchi K, Callens A, *et al*. Treatment of fenestration and dehiscence bone defects around oral implants using the guided tissue regeneration technique: a prospective multicenter study. *Int J Oral Maxillofac Implants* 1995;10:312-8.
15. Tinti C, Parma-Benfenati S. Vertical ridge augmentation: surgical protocol and retrospective evaluation. Of 48 consecutively inserted implants. *Int J Periodontics Restorative Dent* 1998;18:435-43.
16. Boyne PJ, Mickels TE. Restoration of alveolar ridges by intramandibular trasposition osseous grafting. *J Oral Surg* 1968;26:569-76.
17. Buser D, Dula K, Hirt HP, Schenk RK. Lateral ridge augmentation using autografts and barrier membranes. A clinical study in 40 partially edentulous patients. *J Oral Maxillofac Surg* 1996;54:420-32.
18. Tatum H Jr. Maxillary and sinus implant reconstructions. *Dent Clin North Am* 1986;30:207-29.
19. Holtzclaw DJ, Toscano NJ, Rosen PS. Reconstruction of posterior mandibular alveolar ridge deficiencies with the piezoelectric hinge-assisted ridge split technique: a retrospective observational report. *J Periodontol* 2010;8:1580-6.
20. Chiapasco M, Zaniboni M, Boisco M. Augmentation procedures for the rehabilitation of deficient edentulous ridges with oral implants. *Clin Oral Implants Res* 2006;17:136-59.
21. Simion M, Baldoni M, Zaffe D. Jawbone enlargement using immediate implant placement associated with a split-crest technique and guided tissue regeneration. *Int J Periodontics Restorative Dent* 1992;12:462-73.
22. Sethi A, Kaus T. Maxillary ridge expansion with simultaneous implant placement: 5-year results of an ongoing clinical study. *Int J Oral Maxillofac Implants* 2000;15:491.
23. Sohn DS, Lee HY, Heo JU, Moon JW, Park IS, Romanos GE. Immediate and delayed lateral ridge expansion technique in the atrophic posterior mandibular ridge. *J Oral Maxillofac Surg* 2010;68:2283-90.
24. Chiapasco M, Ferrini F, Casentini P, Accardi S, Zaniboni M. Dental implant placed in expanded narrow eden-

tulous ridges with the extension crest device. A 1-year multicenter follow-up study. *Clin Oral Implants Res* 2006;17:265-72.
25. Vercelotti T. Piezoelectric surgery in implantology. A case report: a new piezoelectric ridge expansion technique. *Int J Periodontics Restorative Dent* 2000;20:359-65.
26. Vercellotti T. *Essentials in Piezosurgery. Clinical advantages in dentistry.* 1ª ed. Milán, Quintessenza Edizioni, 2009, pp. 8-10, 21-24.
27. Nevins M, Nevins M, Wada K. Osseous response following respective teraphy with Piezosurgery. *Int J Periodontics Restorative Dent* 2006;25:543-9.
28. Reich KM, Huber CD, Lippnig WR, Ulm C, Watzek G, Tangl S. Atrophy of the residual alveolar ridge following tooth loss in an historical population. *Oral Dis* 2011;17:33-44.
29. Jung G-U, Kim JH, Lim NH, Yoon GH, Han J-Y. Biomechanical comparison of a novel engine-driven ridge spreader and conventional ridge splitting techniques. *Clin Oral Implants Res* 2017;28:689-96.
30. Magrin GL, Sigua-Rodriguez EA, Goulart DR, Asprino L. Piezosurgery in bone augmentation procedures previous to dental implant surgery: a review of the literature. *Open Dent J* 2015;9:426-30.
31. Oikarinen KS, Sandor GKB, Kainulainen VT, Salonen-Kemppi M. Augmentation of the narrow traumatized anterior alveolar ridge to facilitate dental implant placement. *Dent Traumatol* 2003;19:19-29.
32. Vercelotti T, Crovace A, Palermo A, Molfetta L. The piezoelectric osteotomy in orthopedics. Clinical and histological evaluations (pilot study in animals). *Medit J Surg Med* 2001;9:89-96.
33. Silva LF, Carvalho-Reis ENR, Bonardi JP, De Lima VN, Momesso GAC, Garcia-Junior IR, *et al*. Comparison between piezoelectric surgery and conventional saw in sagital split osteotomies: a systematic review. *Int J Oral Maxillofac Surg* 2017;46:1000-6.
34. Vercellotti T, Nevins ML, Kim DM, Nevins M, Wada K, Schenk RK, *et al*. Osseous response following respective therapy with piezosurgery. *Int J Periodontics Restorative Dent* 2005;25:543-9.
35. Koçak I, Dogan R, Gökler O. A comparison of piezosurgery with conventional techniques for internal ostestomy. *Eur Arch Otorhinolaryngol* 2017;274:2483-91.
36. Tarun Kumar AB, Triveni MG, Priyadharshini V, Mehta DS. Staged ridge split procedure in the management of horizontal ridge deficiency utilizing piezosurgery. *J Maxillofac Oral Surg* 2016;15:542-6.

Contacto:
Matías Urdapilleta
matias.urdapilleta@fibertel.com.ar
Arenales 1974, 1er piso (C1124AAD),
Ciudad Autónoma de Buenos Aires, Argentina

Principios fundamentales para el tratamiento de las comunicaciones bucosinusales. Presentación de cuatro casos clínicos

Basic principles for surgical treatment of oroantral communications. Four clinical cases

Presentado: 25 de febrero de 2019
Aceptado: 25 de junio de 2019

Patricio César Gatti,[1] Victoria Santucci,[1] Hernán Montes de Oca,[1] Jorge Passart,[2] Andrés Luis Bugatto,[1] Sebastián Ariel Puia[1]

[1] Cátedra de Cirugía y Traumatología Bucomaxilofacial I;
[2] Cátedra de Clínica II de Operatoria y Prótesis;
Facultad de Odontología, Universidad de Buenos Aires, Argentina

Resumen

Objetivo: Presentar cuatro situaciones clínicas de comunicaciones bucosinusales crónicas que fueron resueltas mediante tres técnicas quirúrgicas diferentes con un mismo protocolo, que consta de tres principios fundamentales. Primero, el seno maxilar se debe encontrar libre de infección, permeable y funcional. Segundo, el cierre debe realizarse en dos planos, debido a las diferentes características histológicas de las cavidades. Tercero, el colgajo de cierre debe ser bien vascularizado y estar libre de tensión.

Casos clínicos: Se trataron cuatro casos de comunicaciones bucosinusales crónicas siguiendo los tres principios fundamentales, para lo cual se utilizaron tres técnicas quirúrgicas diferentes: colgajo de avance vestibular, bola adiposa de Bichat y raqueta palatina. Todos los casos evolucionaron de manera favorable y sin recurrencia.

Conclusión: A pesar de que en la literatura ha sido descripta una gran cantidad de técnicas quirúrgicas para el tratamiento de las comunicaciones bucosinusales crónicas, concluimos que el éxito del cierre dependería de los principios fundamentales previamente enumerados y de la correcta selección del colgajo para cada caso clínico.

Palabras clave: Cirugía bucal, fístula oroantral, seno maxilar.

Abstract

Aim: *To analyze four clinical cases of chronical oroantral communications that were treated with three different surgical techniques, using a unique protocol following three principles: the maxillary sinus must be free of infection, permeable and functional; the closure must be double layered (due to the different histological characteristics of the cavities); the closing flap must be well vascularized and free of tension.*

Cases report: *Four oroantral fistulas were treated following the three basic principles, three different surgical techniques were used: a buccal flap, a palatal flap and a buccal fat pad. All surgical wounds healed uneventfully and without recurrence.*

Conclusion: *Despite the wide range of techniques proposed in the literature, we conclude that the success of the closure of the oroantral fistulas showed to depend on the principles previously stated and the correct selection of the flap for each clinical situation.*

Key words: *Maxillary sinus, oro-antral fistula, oral surgical.*

Introducción

Una comunicación bucosinusal (CBS) es un estado patológico caracterizado por la presencia de un espacio entre la cavidad bucal y el seno maxilar, secundario a la pérdida del tejido duro y/o blando que normalmente separa ambas cavidades. Las CBS pueden ser causadas por quistes, tumores, infecciones o traumatismos, pero la causa más frecuente es la extracción dental de molares superiores, debido a la estrecha relación anatómica que existe entre los ápices de dichas piezas con el seno maxilar, donde el espesor del tejido óseo puede variar de 1 a 7 mm. Según Punwutikorn *et al*.,[1] Von Bondsdorff asegura que el segundo molar superior es el que presenta una mayor relación con el piso del seno maxilar, seguido por los molares primero y tercero.

Aunque la incidencia es baja, es frecuente encontrarse con CBS debido al gran número de extracciones dentales que se realizan en dicho sector en la práctica diaria. La mayoría de las CBS agudas menores a 2 mm cierran de manera espontánea en ausencia de patología sinusal. Sin embargo, las comunicaciones mayores que no reciban tratamiento inmediato pueden evolucionar a una CBS crónica (fístula orosinusal), la cual se desarrollará entre el epitelio respiratorio del seno maxilar (ciliado pseudoestratificado) y el epitelio oral (estratificado escamoso).[2]

El tratamiento de las fístulas orosinusales consiste en el cierre quirúrgico, el cual se puede realizar mediante colgajos locales (vestibulares o palatinos) o regionales (bola adiposa de Bichat, músculo temporal o lengua). Dependerá de la localización y el tamaño de la fístula, la cantidad y la calidad de tejido para realizar el cierre, y de si recibió tratamiento quirúrgico previo.[3,4] Independientemente del colgajo que se decida utilizar, se deben tener en cuenta tres principios fundamentales. Primero: el seno maxilar se debe encontrar libre de infección, permeable y funcional. Segundo: el cierre debe realizarse idealmente en dos planos, debido a las diferentes características histológicas de las cavidades. Tercero: el colgajo de cierre debe ser bien vascularizado y estar libre de tensión.

El objetivo de este trabajo es presentar cuatro casos clínicos de CBS crónicas que fueron resueltos mediante tres técnicas quirúrgicas diferentes, siguiendo los mismos principios fundamentales.

Casos clínicos

Caso 1

Un paciente de sexo masculino, de 74 años de edad, fue derivado por la Cátedra de Odontología Integral Adultos para el tratamiento de una CBS. Manifestó que se había realizado la exodoncia de la pieza 2.6.

Al examen clínico, se observó fístula oroantral en zona de pieza 2.6. Se solicitó tomografía computada de macizo craneofacial, en la cual se evidenció la comunicación bucosinusal, e hipodensidad en el seno maxilar izquierdo (fig. 1).

Luego de la firma del consentimiento y asentimiento informado, se realizaron lavajes diarios del seno afectado a través de la fístula, con solución fisiológica estéril y solución antibiótica (rifampicina 1%) durante 30 días.

Se solicitó una nueva tomografía a fin de constatar que el seno se encontrara libre de patología y permeable (fig. 2). En las 72 horas previas a la intervención quirúrgica, se indicó al paciente 875 mg de amoxicilina + 125 mg de ácido clavulánico cada 8 horas.

Bajo anestesia local, se llevó a cabo el cierre de la comunicación bucosinusal en dos planos. En primer lugar, se realizó un colgajo marginal rodeando la fístula, 2-3 mm más allá de la comunicación ósea, que fue suturado con Vicryl 4.0 (fig. 3). A continuación, se realizó un colgajo de avance vestibular de espe-

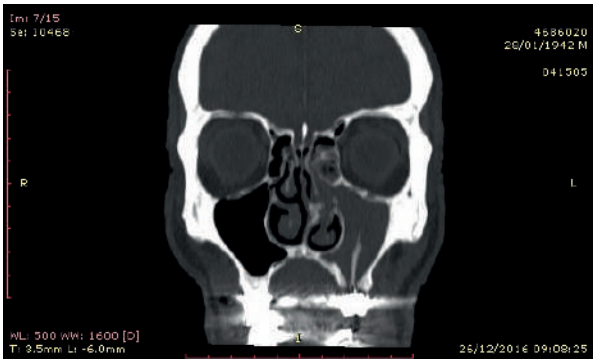

Figura 1. Tomografía inicial.

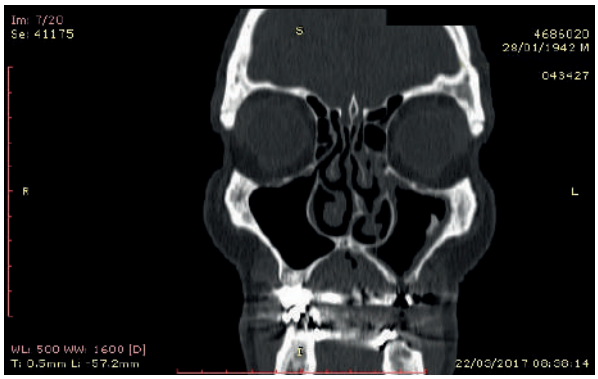

Figura 2. Tomografía preoperatoria (poslavajes).

sor total, con el cual se cubrió el colgajo marginal. Mediante incisiones en el periostio del colgajo, se logró la ausencia de tensión y se realizó la sutura con seda 3.0 (fig. 4). Se indicó al paciente que continuara con la medicación antibiótica durante los siguientes 5 días.

Se realizaron controles a los 7, 21 y 60 días, en los cuales se observó una buena cicatrización de los tejidos y ausencia de CBS (fig. 5).

Figura 3. Colgajo marginal.

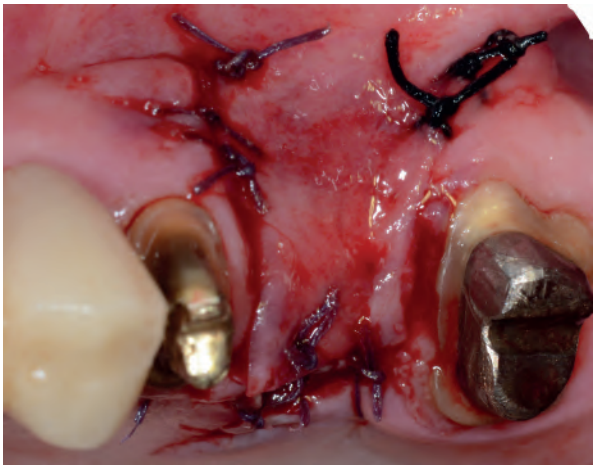

Figura 4. Colgajo de avance vestibular.

Figura 5. Control posoperatorio a 60 días.

Caso 2

Un paciente de sexo masculino, de 53 años de edad, fue derivado por su odontólogo por presentar una CBS posexodoncia de pieza 1.6. Relató haber concurrido al otorrinolaringólogo, quien le había realizado, sin éxito, dos cirugías de cierre de la CBS. Al examen clínico, se observó fístula oroantral a nivel de la pieza 1.6. Se solicitó tomografía computada de macizo craneofacial, en la cual se evidenció la comunicación bucosinusal, e hipodensidad en el seno maxilar derecho.

Luego de la firma del consentimiento y asentimiento informado, se realizaron lavajes diarios del seno enfermo a través de la fístula, con solución fisiológica estéril y solución antibiótica (rifampicina 1%) durante 15 días (fig. 6). Se solicitó una nueva tomografía, a fin de constatar que el seno se encontrara libre de patología y permeable. Las 72 horas previas a la intervención quirúrgica, se indicó al paciente 875 mg de amoxicilina + 125 mg de ácido clavulánico cada 8 horas.

Bajo anestesia local, se llevó a cabo el cierre de la comunicación bucosinusal en dos planos. En primer lugar, se realizó un colgajo marginal rodeando la fístula 2-3 mm más allá de la comunicación ósea, que fue suturado con Vicryl 4.0. A continuación, se realizó un colgajo vestibular a nivel de la tuberosidad, y mediante disección roma se liberó la bola adiposa de Bichat (fig. 7), con la cual se cubrió el colgajo marginal y se fijó con seda 3.0. Se indicó al paciente que continuara con la medicación antibiótica durante los siguientes 5 días.

Se realizaron controles a los 7 (fig. 8), 21 y 60 (fig. 9) días, en los que se observó metaplasia de la bola adiposa, buena cicatrización de los tejidos y ausencia de CBS.

Figura 6. Lavajes con rifampicina 1%.

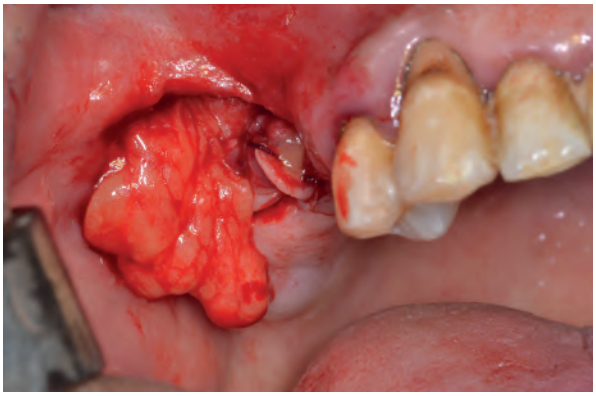

Figura 7. Disección de bola adiposa de Bichat.

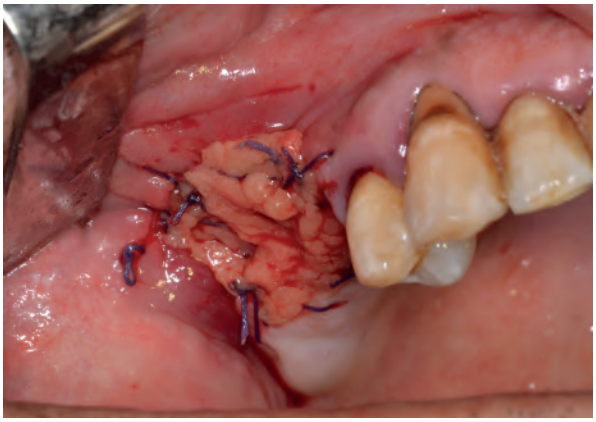

Figura 8. Control posoperatorio a 7 días.

Figura 9. Control posoperatorio a 60 días.

Caso 3

Un paciente de sexo femenino, de 45 años de edad, fue derivado por su odontólogo para el tratamiento de una CBS. Manifestó que le habían realizado la exodoncia de la pieza 1.7. Al examen clínico, se observó una fístula a nivel de la pieza 1.7, de aproximadamente 4 mm de diámetro, compatible con comunicación bucosinusal (fig. 10). Se solicitó una tomografía computada de macizo craneofacial, la cual evidenció la comunicación bucosinusal, e hipodensidad en el seno maxilar derecho.

Luego de la firma del consentimiento y asentimiento informado, se realizaron lavajes diarios del seno maxilar derecho a través de la fístula con solución fisiológica y solución antibiótica (rifampicina 1%) dos veces al día durante 21 días. Se indicó al paciente 875 mg de amoxicilina + 125 mg de ácido clavulánico cada 8 horas desde las 72 horas previas a la cirugía.

Bajo anestesia local, se procedió con el cierre de la comunicación bucosinusal en dos planos. En primer lugar, se realizó un colgajo marginal rodeando la fístula 2-3 mm más allá de la comunicación ósea, que fue suturado con Vicryl 4.0 (fig. 11). A continuación, se efectuó un colgajo en raqueta palatina de espesor total. El colgajo fue rotado y posicionado de manera tal que cubriera el colgajo marginal y se suturó con seda 3.0 (fig. 12). A nivel de la zona donante, se colocó cemento quirúrgico, a fin de proteger los tejidos denudados y prevenir el dolor posoperatorio.

Figura 10. CBS.

Figura 11. Colgajo marginal.

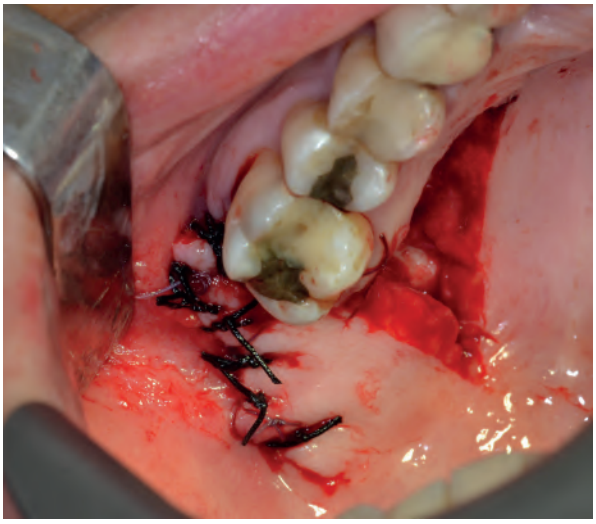

Figura 12. Raqueta palatina.

Se indicó al paciente que continuara con la medicación antibiótica durante los siguientes 5 días.

Se realizaron controles a los 7, 21 y 60 días, en los cuales se observó una correcta cicatrización de los tejidos y ausencia de CBS (fig. 13).

Caso 4

Un paciente de sexo masculino, de 49 años de edad, fue derivado por su odontólogo para el tratamiento de una CBS. Manifestó que, cuatro meses antes, le realizaron la extracción de dos implantes dentales. Al examen clínico, se observó fístula a nivel de pieza 1.7 de aproximadamente 2 mm de diámetro, compatible con comunicación bucosinusal. Se solicitó una tomografía computada de macizo craneofacial, que evidenció la comunicación bucosinusal a nivel de 1.6 y 1.7, e hipodensidad en el seno maxilar izquierdo.

Luego de la firma del consentimiento y asentimiento informado, se realizaron lavajes diarios del seno maxilar derecho a través de la fístula con solución fisiológica y solución antibiótica (rifampicina 1%) dos veces al día durante 14 días. Se indicó al paciente 875 mg de amoxicilina + 125 mg de ácido clavulánico cada 8 horas desde las 72 horas previas a la cirugía.

Bajo anestesia local, se efectuó el cierre de la comunicación bucosinusal en dos planos. En primer lugar, se realizó un colgajo marginal rodeando la fístula 2-3 mm sobre el reborde óseo remanente de la comunicación ósea en 1.6 y 1.7. Al evidenciarse un gran defecto óseo (fig. 14), se decidió utilizar como primer plano un injerto libre de tejido conectivo (figs. 15-16). A continuación, se efectuó un colgajo de avance vestibular de espesor total, con el que se cubrió el injerto. Mediante incisiones en el periostio

Figura 13. Control posoperatorio a 60 días.

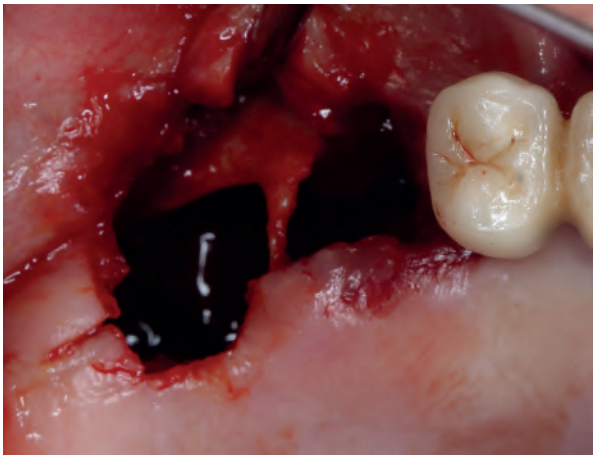

Figura 14. CBS ósea.

Figura 15. Injerto de tejido conectivo.

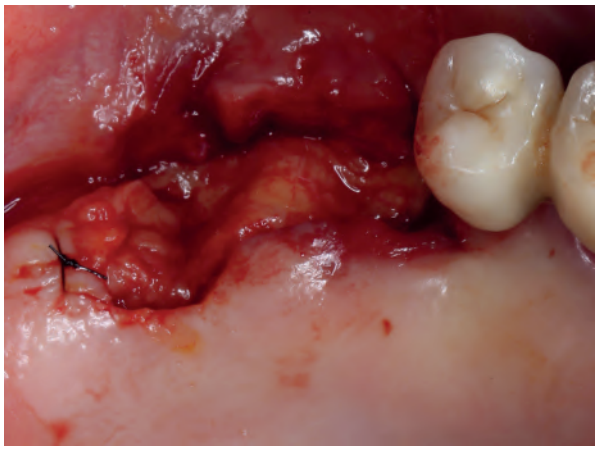

Figura 16. Primer plano con injerto de tejido conectivo.

Figura 17. Control posoperatorio a 60 días.

del colgajo, se logró la ausencia de tensión y se realizó la sutura con seda 3.0. Se indicó al paciente que continuara con la medicación antibiótica durante los siguientes 5 días.

Se realizaron controles a los 7, 21 y 60 días, en los que se observó una correcta cicatrización de los tejidos y ausencia de CBS (fig. 17).

Discusión

En tres de los cuatro casos presentados, la causa de la CBS fueron las extracciones dentarias de dos primeros molares y un segundo molar. Con respecto a la relación anatómica de las piezas dentarias con el seno, Punwutikorn *et al.*[1] refieren el estudio de 84 cráneos por parte de Von Bondsdorff *et al.*, quienes aseguraron que es el segundo molar el que presenta una relación más íntima con el piso del seno maxilar, seguido del primer molar, el tercer molar, el segundo premolar, el primer premolar y, por último, el canino. Sin embargo, Abuabara *et al.*[3] afirman que la pieza dentaria que más se relacionó con las CBS fue el tercer molar, tal vez porque hay más extracciones de dicha pieza. Costea *et al.*[5] vinculan la cercanía de los segundos molares al seno con el biotipo facial, y relatan que en los pacientes con patrón hipodivergente estas piezas dentarias presentan una relación más lejana al piso del seno que en los pacientes con patrón normo e hiperdivergente.

A lo largo de los años, han surgido diversas alternativas para tratar las CBS crónicas. El tratamiento de los cuatro casos presentados siguió los principios fundamentales que hemos planteado. Para que el seno maxilar se encuentre libre de infección, permeable y funcional, utilizamos lavajes con solución fisiológica y con rifampicina 1%, que es un antibiótico del grupo de las ansamicinas usado en medicina para el tratamiento de infecciones causadas por bacterias grampositivas, algunas gramnegativas y micobacterias atípicas. La rifampicina se concentra en los granulocitos polimorfonucleares y macrófagos, por lo que facilita la acción bactericida.[6,7] Los lavajes se realizan hasta que desaparecen los signos y los síntomas de las sinusitis agudas, tales como secreciones mucosas nasales, congestión y obstrucción nasal, dolor

y presión en la zona, etc. Y esto se puede confirmar mediante cortes coronales de una tomografía computada. En el caso de no evolucionar favorablemente a los lavajes realizados, está indicada una cirugía funcional endoscópica del seno maxilar para lograr un seno libre de infección, permeable y funcional.[8] La rutina del uso de antibióticos en las perforaciones sinusales es citada por numerosos autores para prevenir las complicaciones posoperatorias tales como sinusitis. Poeschl[9] sugiere que el uso de antibióticos los 3 días previos a la cirugía y los 7 días posteriores es tan importante como los lavajes previos. Para otros autores, como Gortzak *et al*.,[10] es controvertido, ya que es muy bajo el porcentaje de pacientes con estas complicaciones. Nosotros preferimos utilizarlo de manera preventiva.

Otro de los principios fundamentales planteados, y que hemos seguido en los cuatro casos, ha sido el cierre de las CBS en dos planos. Acerca de esto, Sayed *et al*.[11] consideran que proporcionar cobertura epitelial tanto a la mucosa oral como a la mucosa de Schneider es de vital importancia para disminuir la contracción de los tejidos durante la fase de cicatrización y minimizar los riesgos de infección posoperatoria. En el estudio que ellos realizaron, los signos y los síntomas clínicos de la sinusitis que se desarrollaron después de la CBS desaparecieron. La reparación de la membrana sinusal pareció devolver la mucosa sinusal a la normalidad luego de un breve período y mejorar la ventilación y el drenaje del seno. Se ha afirmado que la introducción de epitelio escamoso oral en el seno maxilar aumenta la posibilidad de metaplasia escamosa en el seno maxilar. Sin embargo, esto es solo una posibilidad teórica. Además, tal metaplasia escamosa ocurre durante el proceso de envejecimiento normal y sirve como mecanismo de protección. Baĭdik *et al*.[12] informaron que la mucosa sinusal puede regenerarse y volver a su morfología normal. Sayed *et al.*[11] también sugieren que una distancia de 3 a 4 mm desde el tejido blando hasta los límites óseos de la fístula es suficiente para restaurar la membrana sinusal sin tensión, y este resultado concuerda con lo realizado en este trabajo. Esta técnica restaura la continuidad de la membrana sinusal residual en el área de la CBS, permite una curación primaria superior de la membrana y evita la fusión entre la mucosa oral y la sinusal.

En cuanto al último principio mencionado (acerca de que el colgajo debe estar bien vascularizado y sin tensión), en la bibliografía han sido descriptos diferentes tipos de colgajos que cumplen con estos requisitos. En este trabajo utilizamos los colgajos de bola adiposa de Bichat, de avance vestibular y raqueta palatina. La bola adiposa de Bichat tiene una gran vascularización, proveniente de ramas de la arteria facial y de la arteria transversa de la cara, bucal y ramas provenientes de las arterias temporales profundas, todas ellas derivadas de la arteria maxilar interna,[13] la raqueta palatina a través de la arteria palatina descendente y el colgajo de avance vestibular de ramas gingivales de la arteria dentaria posterior. Para disminuir la tensión del colgajo de avance vestibular, se realizan incisiones horizontales en el periostio. En la raqueta palatina, esto se logra seleccionando el caso según su ubicación, ya que es un colgajo sin demasiada elasticidad, y en el caso de la bola adiposa de Bichat, se logra gracias a que esta se encuentra bien encapsulada, y mediante una buena disección y gracias a la elasticidad del tejido adiposo, es posible su reposición sin tensión.

Según lo descripto por Visscher *et al*.,[14] el cierre de las CBS mediante el colgajo de avance vestibular o raqueta palatina todavía es el tratamiento de elección para las CBS. El colgajo vestibular, a pesar del riesgo de reducir la profundidad del surco bucal, parece ser más popular que el colgajo palatino, el cual da como resultado un área donante palatina denudada que requiere una epitelización secundaria y puede resultar incómoda en el posoperatorio. Sin embargo, muchos cirujanos prefieren el colgajo palatino debido a su excelente vascularización y al hecho de que el surco bucal permanece intacto.

Kumar Krishanappa *et al*.[15] realizaron una revisión de la literatura y encontraron muy poca evidencia científica al comparar colgajos de la bola adiposa de Bichat con colgajos bucales. La evidencia fue insuficiente para juzgar si existe una diferencia en la efectividad de estas intervenciones, ya que todas las comunicaciones oroantrales en el estudio se cerraron con éxito un mes después de la cirugía. Se necesitan estudios clínicos aleatorizados bien realizados que investiguen distintas intervenciones para el tratamiento de las comunicaciones de oroantral y las fístulas causadas por procedimientos dentales, a fin de poder tomar decisiones acerca de qué técnica usar en la práctica clínica diaria.[16]

En cuanto al colgajo con bola adiposa de Bichat que se realizó en el caso clínico 2, se utilizó por primera vez en 1977 para cerrar una fístula oroantral. Se trata de un colgajo pediculado que ha demostrado tener éxito, con ventajas que lo convierten en una buena opción en el tratamiento de la fístula oroantral. Su ubicación permite un fácil acceso, disección mínima, gran versatilidad, buena movilidad, buena irrigación

sanguínea, baja tasa de complicaciones, ausencia de morbilidad en el sitio donante, bajo riesgo de infección, menor tiempo quirúrgico y rápida cobertura por epitelio, y no deja cicatriz visible, entre otros beneficios.[17,18]

La reconstrucción del primer plano mediante la utilización de un injerto libre de tejido conectivo palatino se realizó debido a que presentaba una lesión ósea de gran tamaño (que comprendía la zona alveolar de las piezas 1.6 y 1.7) y que dificultaba el manejo local del colgajo marginal. El lugar más frecuentemente utilizado como zona dadora de injertos de tejido conectivo es la región palatina comprendida entre mesial del primer molar superior y distal del canino, ya que allí el tejido conectivo presenta su mayor espesor. Existen muchas técnicas para su obtención, pero ninguna de ellas está exenta de riesgo de lesión de las arterias palatinas, que suelen estar localizadas en su recorrido anterior de 7 a 17 mm del límite amelocementario de los molares y premolares. Una ventaja de esta técnica consiste en que el injerto es capaz de determinar genéticamente la formación de encía queratinizada del epitelio que la rodea, lo que mejoraría a mediano plazo la mucosa alveolar que comúnmente permanece en el reborde alveolar cuando se realizan colgajos de avance.[19-21]

Conclusión

A pesar de que ha sido propuesto un gran número de técnicas para el cierre de las CBS crónicas, el éxito dependería de que el seno maxilar se encuentre libre de infección, permeable y funcional; de que se realice, idealmente, en dos planos; de que el colgajo de cierre sea bien vascularizado y esté libre tensión; y de la correcta selección del colgajo para cada situación clínica.

Los autores declaran no tener conflictos de interés en relación con este estudio y afirman no haber recibido financiamiento externo para realizarlo.

Referencias

1. Punwutikorn J, Waikakul A, Pairuchvej V. Clinically significant oroantral communications. A study of incidence and site. *J Oral Maxillofac Surg* 1994;23:19-21.
2. Von Wowern N. Frequency of oro-antral fistulae after perforation to the maxillary sinus. *Scand J Dent Res* 1970;78:394.
3. Abuabara A, Cortez AL, Passeri LA, De Moraes M, Moreira RW. Evaluation of different treatments for oroantral/oronasal communications: experience of 112 cases. *Int J Oral Maxillofac Surg* 2006;35:155-8.
4. Awang MN. Closure of oroantral fistula. *Int J Oral Maxillofac Surg* 1988;17:110-5.
5. Costea MC, Bondor CI, Muntean A, Badea ME, Mesaroş AŞ, Kuijpers-Jagtman AM. Proximity of the roots of posterior teeth to the maxillary sinus in different facial biotypes. *Am J Orthod Dentofacial Orthop* 2018;154:346-55.
6. Peek J, Lilic M, Montiel D, Milshteyn A, Woodworth I, Biggins JB, *et al.* Rifamycin congener s kanglemycins are active against rifampicin-resistant bacteria via a distinct mechanism. *Nat Commun* 2018;9:41-47.
7. Luthra S, Rominski A, Sander P. The role of antibiotic-target-modifying and antibiotic-modifying enzymes in mycobacterium abscessus drug resistance. *Front Microbiol* 2018;9:21-79.
8. Andric M, Saranovic V, Drazic R, Brkovic B, Todorovic L. Functional endoscopic sinus surgery as an adjunctive treatment for closure of oroantral fistulae: a retrospective analysis. *Oral Surg Oral Med Oral Pathol Oral Radiol Endod* 2010;109:510-6.
9. Poeschl PW. The administration of antibiotics is a crucial point for success and is just as important as thoroughly rinsing the sinus preoperatively. *J Oral Maxillofac Surg* 2010;68:707-8.
10. Gortzak RA, Van der Waal I. Oro-antral perforations. Desirability of antibiótics support in surgical closure within 24 hours. *Ned Tijdschr Tandheelkd* 1998;105:437-9.
11. Sayed AA, Khalifa GA, Hassan SA, Mohamed FI. Double-layered closure of chronic oroantral fistulas using a palatal rotational flap and suturing of the sinus membrane perforation: is it a successful technique? *J Oral Maxillofac Surg* 2015;73:812-8.
12. Baĭdik OD, Logvinov SV, Zubarev SG, Sysoliatin PG, Gurin AA. Structure of maxillary sinus mucous membrane under normal conditions and in odontogenic perforative sinusitis. *Morfologiia* 2011;139:49.
13. Harry D, Joshua C. Wolf, D. Oroantral communication. *Oral Maxillofacial Surg Clin N Am* 2012;24:239-47.
14. Visscher SH, Van Minnen B, Rudolf RM. Bos closure of oroantral communications. A review of the literature. *J Oral Maxillofac Surg* 2010;68:1384-91.
15. Kiran Kumar Krishanappa S, Eachempati P, Kumbargere Nagraj S, Shetty NY, Moe S, Aggarwal H, *et al*. Interventions for treating oro-antral communications and fistulae due to dental procedures. *Cochrane Database Syst Rev* 2018:16;8.
16. Levine MH, Spivakovsky S. Low quality evidence for treatment approaches for oro-antral communications. *Evid Based Dent* 2017;18:90-1.
17. Bravo Cordero G, Minzer Ferrer S, Fernández L. Odontogenic sinusitis, oro-antral fistula and surgical repair by Bichat's fat pad. Literature review. *Acta Otorrinolaringol Esp* 2016;67:107-13.
18. Poeschl PW, Baumann A, Russmueller G, Poeschl E, Klug C, Ewers R. Closure of oroantral communications with Bichat's buccal fat pad. *J Oral Maxillofac Surg* 2009;67:1460-6.
19. Tavelli L, Barootchi S, Ravidà A, Oh TJ, Wang HL. What is the safety zone for palatal soft tissue graft harvesting based on the Locations of the greater palatine artery and foramen? A systematic review. *J Oral Maxillofac Surg* 2019;77:271.
20. Al-Shibani N. Low-intensity laser for harvesting pala-

tal graft for the treatment of gingival recession. A systematic review. *J Investig Clin Dent* 2019;1012368.
21. Amin PN, Bissada NF, Ricchetti PA, Silva APB, Demko CA. Tuberosity versus palatal donor sites for soft tissue grafting. A split-mouth clinical study. *Quintessence Int* 2018;49:589-98.

Contacto:
Patricio César Gatti
pegatti@gmail.com
Av. Las Heras 3283, 14° 58 (C1423ASJ)
Ciudad Autónoma de Buenos Aires, Argentina

Agentes antirresortivos y antiangiogénicos y su relación con la osteonecrosis de los maxilares asociada a medicamentos

Antiresorptive and antiangiogenic agents and their relationship with osteonecrosis of the jaws related to medication

Presentado: 24 de mayo de 2019
Aceptado: 24 de julio de 2019

María Sol Puche, Celeste Campagna Astié, Melisa Fontana, Eliana Jorquera, Gabriela Alonso, Guillermo Caputo, Fabio Sansone, Mariana Porcel, Cecilia Aguado

Residencia de Odontología Preventiva y Social, Centro Odontológico, Obra Social de los Empleados Públicos (OSEP), Mendoza, Argentina

Resumen

El objetivo de este trabajo es revisar los conocimientos actuales sobre el manejo clínico-odontológico de pacientes que consumen medicamentos antirresortivos y medicamentos antiangiogénicos o quimioterapéuticos, en relación con la prevención y/o el tratamiento de la osteonecrosis de los maxilares asociada a medicamentos. Se evaluaron similitudes y diferencias entre los bifosfonatos, denosumab y medicamentos antiangiogénicos, así como el manejo clínico de pacientes, vacaciones de medicamentos y el manejo de osteonecrosis de los maxilares ya instalada. Se encontraron similitudes en la presentación clínica, la prevención, el uso de antibioticoterapia antes de procedimientos invasivos y el tratamiento de la osteonecrosis ya instalada. Entre las diferencias, podemos mencionar que el tratamiento quirúrgico respondería mejor en pacientes medicados con denosumab o antiangiogénicos, y su suspensión sería más efectiva si se iniciara un proceso de osteonecrosis, al igual que su tasa de resolución. En cuanto a las vacaciones de medicamentos, no hay datos concluyentes para guiar esta decisión, al igual que no existe un protocolo clínico de atención en pacientes que consumen denosumab o antiangiogénicos.

Palabras clave: Antiangiogénicos, bifosfonatos, denosumab, osteonecrosis de los maxilares.

Abstract

The aim of this study is to review the currents knowledge about the clinical and dental management of patients who consume antiresorptive and antiangiogenic agents or chemotherapeutic drugs, in relation to the prevention and/or treatment of osteonecrosis of the jaws related to medication. Similarities and differences between bisphosphonates, denosumab and antiangiogenic medications were evaluatted, as well as the clinical management of patients, drugs holidays and management of osteonecrosis of the jaws already setted. Similarities were found in the clinical presentation, prevention, use of antibiotic therapy before invasive procedures and the treatment of osteonecrosis already installed. Regarding the differences, we can mention that the surgical treatment would be better in patients medicated with denosumab or antiangiogenics and its suspension would be more effective if an osteonecrosis process is initiated, as well as its resolution rate. There are no conclusive data about drug holidays to guide this decision, and no clinical protocol of care in patients who consume denosumab or antiangiogenic agents.

Key words: *Antiangiogenic, bisphosphonates, denosumab, osteonecrosis of the jaws.*

Introducción

En 2014, la Asociación Americana de Cirugía Oral y Maxilofacial (AAOMS) reemplazó la denominación "osteonecrosis asociada a bifosfonatos" por la de "osteonecrosis de los maxilares asociada a medicamentos (MRONJ)" para incluir los casos de pacientes tratados con denosumab y los que surgen luego de la administración de fármacos antiangiogénicos y terapias dirigidas.[1]

Los fármacos involucrados en la etiopatogenia de MRONJ pertenecen a dos categorías principales: los antirresortivos y los antiangiogénicos.[2]

Los medicamentos antirresortivos incluyen los bifosfonatos (BP) y el denosumab; y entre los fármacos antiangiogénicos se encuentran los siguientes: bevacizumab, sunitinib, everolimus, talidomida, aflibercept.[2]

Si bien existe conocimiento acerca del manejo clínico odontológico de pacientes que consumen BP, en la actualidad se sabe de casos de MRONJ causada por otros medicamentos, como el denosumab (un anticuerpo monoclonal anti-RANKL) y los antiangiogénicos; por lo que surge la necesidad de realizar una revisión de la literatura sobre el manejo clínico-odontológico adecuado de pacientes que utilizan estas medicaciones.

Desarrollo

Fármacos antirresortivos

Bifosfonatos (BP). Son fármacos análogos sintéticos del pirofosfato, que regulan el metabolismo óseo del calcio y del fósforo, uniéndose a la hidroxiapatita e inhibiendo su reabsorción por los osteoclastos. Están indicados en pacientes con osteoporosis, enfermedad de Paget, hipercalcemia maligna, enfermedad ósea metastásica y mieloma múltiple, entre otros. La vida media de los BP en circulación es bastante corta, oscila entre 30 minutos y 2 horas; sin embargo, una vez que se han incorporado al tejido óseo, pueden persistir más de 10 años. Esta característica constituye una variable determinante para su poder residual. La osteonecrosis es un efecto secundario grave del uso de BP.[1]

Denosumab. Es un agente modificador óseo que reduce el riesgo de eventos relacionados con el esqueleto (SRE, por su sigla en inglés, *skeletal-related events*) en pacientes con metástasis óseas de tumores sólidos, y generalmente es bien tolerado. Sin embargo, la hipocalcemia, la MRONJ y la fractura atípica son efectos potenciales e importantes de la terapia con denosumab.[3] En cuanto a su mecanismo de acción, la remodelación ósea normal es un equilibrio entre la reabsorción ósea y la formación ósea, mediada por la función y la supervivencia de los osteoclastos. En pacientes con metástasis óseas, los factores liberados por las células tumorales dan como resultado la desregulación de la vía de señalización RANK-RANKL, lo que conduce a la destrucción ósea.[3] La inhibición de RANKL mediada por denosumab suprime el desarrollo y la función de los osteoclastos, lo que a su vez reduce la destrucción ósea inducida por el cáncer y disminuye el crecimiento del tumor óseo.[3] Este medicamento produce una desactivación no reversible de los osteoclastos que persiste hasta la muerte celular de estos. En general, el efecto del fármaco es de 2 a 5 meses de duración después de la administración, con una vida media de aproximadamente 25 días.[3]

Fármacos antiangiogénicos

Están indicados para el tratamiento de patologías oncológicas, ya que inhiben diversos mecanismos implicados en la neoangiogénesis tumoral. Estos medicamentos no tienden a acumularse en el hueso.[2]

Bevacizumab. Es un medicamento que reduce la acción de los inhibidores del factor de crecimiento endotelial vascular (VEGF) y produce disminución de la angiogénesis. El factor VEGF es esencial para la formación, la autorregulación y la supervivencia de los osteoclastos. Por lo tanto, cualquier alteración de este factor da como resultado una disminución en la capacidad de reparación ósea.[1]

Aflibercept. Es otro agente potencialmente capaz de inducir MRONJ. Se trata de un medicamento antiangiogénico con un mecanismo de acción diferente al de bevacizumab, siendo un receptor de VEGF señuelo soluble. Aflibercept ha sido aprobado para el tratamiento de cáncer colorrectal avanzado. Se han reportado 6 casos de MRONJ entre pacientes tratados con aflibercept, 3 de los cuales recibían también BP.[1]

Talidomida. Este medicamento y sus análogos (lenalidomida y pomalidomida) tienen efecto antiangiogénico. Han sido adoptados, mayormente, para el tratamiento de pacientes con mieloma, una población que recibe en gran parte bifosfonatos orales y, por consiguiente, con riesgo de MRONJ.[1]

Sunitinib. Es un medicamento oral que reduce la angiogénesis. Inhibe la señalización celular al unirse a múltiples receptores de la tirosina quinasa (RTK). Los inhibidores de la RTK se dirigen a los macró-

fagos que luego tienen un efecto sobre los monocitos para inhibir el osteoclasto dentro del circuito de retroalimentación del desarrollo osteoclástico.[4] Una publicación de 2011 describe un caso de MRONJ en un paciente tratado con sunitinib sin BP. La combinación de sunitinib con BP intravenosos aumenta el riesgo de desarrollar MRONJ, en comparación con el uso de cualquier fármaco por separado, con una incidencia de 0,9-2,4%.[5] Se han propuesto dos posibles razones para explicar la sinergia entre BP y sunitinib. Por un lado, sunitinib causa mucositis oral en un 10-30% de los pacientes, lo que aumenta la susceptibilidad de la mucosa o encía a la acción de los BP. Por otro lado, la combinación de estos dos fármacos provoca una alteración en la curación de lesiones orales en áreas de mayor vascularidad y un mayor riesgo de MRONJ.[5]

Everolimus, temsirolimus. Son medicamentos inhibidores del complejo mTOR (diana de la rapamicina en mamíferos). Se administran, en gran medida, como agentes inmunosupresores, así como contra el cáncer y para la prevención del rechazo de órganos sólidos. Se ha reportado un caso de MRONJ en un paciente con carcinoma de células renales nunca tratado con BP, después de la terapia con temsirolimus.[1] En la literatura han sido informados pocos casos de MRONJ después del tratamiento con everolimus junto con BP.[1]

Frecuencia y factores de riesgo de MRONJ

La frecuencia de la MRONJ en pacientes que reciben dosis oncológicas de BP o denosumab se estima en 1-15%, y la frecuencia en la población de pacientes con osteoporosis que reciben dosis mucho más bajas de BP o denosumab, en 0,001-0,01%.[6]

Los factores de riesgo para desarrollar MRONJ pueden ser sistémicos o locales. Los factores de riesgo sistémicos incluyen el uso concomitante de corticosteroides y/o antiangiogénicos, quimioterapia, alto consumo de alcohol, tabaquismo, anemia comórbida y diabetes. Los factores de riesgo locales, la cirugía de implantes dentales, la extracción dental, la infección oral y el uso de prótesis removibles. Se ha demostrado el vínculo entre la enfermedad periodontal y el desarrollo de MRONJ.[2]

Tratamiento de MRONJ

La AAOMS establece que los objetivos del tratamiento son eliminar el dolor, controlar la infección del tejido blando y duro, y minimizar la progresión o el acontecimiento de necrosis ósea.[7] Entre las alternativas, existen dos tipos de abordajes: conservador y quirúrgico, según el estadio de MRONJ.

Los diferentes abordajes terapéuticos dependen del estadio de la lesión. En la tabla 1, se describen los distintos estadios de la osteonecrosis de los maxilares según la AAOMS.[8]

Manejo conservador. Las terapias conservadoras en uso actualmente incluyen antimicrobianos tópicos, antibióticos orales e intravenosos, otros medicamentos y oxígeno hiperbárico (HBO).

- Antimicrobianos tópicos: gluconato de clorhexidina al 0,12%. Se recomienda para el tratamiento de la enfermedad en estadios 0 y 1 como una terapia singular. Para etapas más avanzadas, se combina con otras terapias conservadoras y quirúrgicas.[7]
- Antibióticos vía oral: los microrganismos colonizadores de las lesiones de MRONJ son comúnmente susceptibles a la penicilina; por lo tanto, esta sigue siendo la primera opción de antibióticos. Otras alternativas son clindamicina, fluoroquinolonas y/o metronidazol. Hay consenso en recomendar 2 semanas de tratamiento para pacientes con enfermedad en estadio 1 persistente, y de 4 a 6 semanas para casos más graves.[7]
- Antibióticos endovenosos: cuando se han agotado todos los agentes antimicrobianos orales disponibles y no existe una opción menos invasiva, hay autores que sugieren emplearlos a largo plazo (6 semanas), de forma endovenosa.[7]

Tabla 1. Estadios de osteonecrosis de los maxilares según la AAOMS.[8]

En riesgo	No hay hueso necrótico aparente. Pacientes asintomáticos que han sido tratados con bifosfonatos intravenosos (IV) o terapia antirresortiva o antiangiogénica oral.
Estadio 0	Sin evidencia clínica de hueso necrótico, con presencia de síntomas no específicos o con algunos hallazgos clínicos y radiográficos.
Estadio 1	Hueso expuesto y necrótico o una fístula que proviene del hueso en pacientes que son asintomáticos y no tienen evidencia de infección.
Estadio 2	Hueso expuesto y necrótico o una fístula que proviene del hueso, con sintomatología y evidencia de infección.
Estadio 3	Presencia de uno de los siguientes signos: Hueso necrótico expuesto que se extiende más allá de la región del hueso alveolar. Fractura patológica. Fístula extraoral. Comunicación nasal oral o antral oral. Osteólisis que se extiende hasta el borde inferior de la mandíbula o suelo sinusal.

Otras alternativas de tratamiento conservador son:

- Teriparatida: es un medicamento que estimula a los osteoclastos induciendo la formación de hueso nuevo, provoca la progresión de la separación del secuestro seguida por la cobertura de la mucosa normal del hueso expuesto,[9] y puede mostrar un gran efecto cuando se asocia al desbridamiento quirúrgico. Una desventaja es que este medicamento está contraindicado en pacientes con cáncer metastásico debido a su participación en la promoción de la metástasis. El tratamiento de la MRONJ con este medicamento está siendo investigado.[10]
- Oxigenoterapia hiperbárica: esta terapia proporciona mayor oxígeno a los tejidos con vascularización deteriorada, revierte la función de leucocitos y también suministra oxígeno y nitrógeno. No suele usarse como tratamiento único, sino como complemento quirúrgico. Sin embargo, la utilidad clínica de este tratamiento no es clara.[7]

Manejo quirúrgico. Los pacientes con enfermedad en las etapas 0 y 1 generalmente no justifican una intervención quirúrgica, debido a que se benefician del tratamiento conservador. Se ofrece tratamiento quirúrgico cuando la enfermedad avanza hasta el punto en el que los síntomas no se controlan con terapias conservadoras. Independientemente de la etapa de la enfermedad, siempre debe eliminarse cualquier secuestro óseo necrótico móvil.[7]

La decisión sobre la intervención quirúrgica depende del estado médico del paciente, las comorbilidades, el nivel de dolor, sus objetivos de tratamiento y la extensión de la enfermedad. El debridamiento y la resección marginal se refieren a la extirpación del hueso necrótico, principalmente en el alvéolo, con el objetivo de mantener un borde inferior intacto de la mandíbula. La resección segmentaria, por otro lado, se refiere a la extracción en bloque del hueso afectado, incluido el borde inferior de la mandíbula, con un defecto de continuidad resultante. Se han encontrado tasas de éxito más altas cuando se combinó el desbridamiento con el cierre de tejidos blandos primarios de múltiples capas, y se ha considerado que la incapacidad de lograr un cierre adecuado de los tejidos blandos produce resultados quirúrgicos adversos. El éxito del desbridamiento o la resección marginal pueden verse limitados por la dificultad de diferenciar el hueso sano del enfermo. La extracción inadecuada del hueso afectado aumenta la recurrencia de MRONJ. Todos los tejidos duros y blandos resecados deben enviarse para un examen histopatológico, así como para el cultivo y las sensibilidades, a fin de poder indicar un tratamiento antibiótico adecuado. Los tratamientos complementarios, que incluyen plasma autólogo rico en plaquetas y terapia con láser de bajo nivel, han sido utilizados junto con el desbridamiento quirúrgico para mejorar la curación posoperatoria.[7]

En términos del manejo quirúrgico de la MRONJ, técnicas innovadoras como la cirugía ósea piezoeléctrica ultrasónica han producido resultados alentadores, combinando un acceso quirúrgico menos invasivo y un proceso de curación superior. Sin embargo, es preciso investigar más esta técnica.[9]

La terapia con láser de bajo nivel representa un enfoque mínimamente invasivo y parece bioestimular la cicatrización de la MRONJ.[9]

Vacaciones de medicamentos. El objetivo de esta ventana biológica es reducir el riesgo de un evento adverso antes de un procedimiento dental quirúrgico. La suspensión temporal de los medicamentos relacionados con la MRONJ debe ser compatible con la patología de base y debe estar autorizada por el prescriptor. Hasta la fecha, no hay evidencia científica que confirme la validez del receso farmacológico.[2]

Consideraciones y recomendaciones clínicas para la prevención de MRONJ

Los estudios coinciden en que la administración tanto de BP como de denosumab se relaciona con la aparición de MRONJ. También se informaron casos de MRONJ después de la administración de agentes antiangiogénicos o quimioterapéuticos, sin la administración necesariamente simultánea de agentes antirresortivos.[9] Por lo tanto, la exposición a estos medicamentos es el principal factor de riesgo de MRONJ, el cual aumenta con una administración más frecuente, una dosis más alta y una duración más prolongada del tratamiento.[11]

En cuanto a las similitudes de los BP y el denosumab, se pueden mencionar las siguientes:

- La presentación clínica de la MRONJ es bastante similar tanto para los BP como para el denosumab, ya que involucran las mismas áreas afectadas de la mandíbula y se relacionan a los mismos factores predisponentes.[9] Todavía no hay suficientes datos que permitan hacer una comparación sobre las características de imagen y las histopatológicas.[12]
- La implementación de medidas preventivas es idéntica para ambos tipos de terapia. El grupo de trabajo internacional de la MRONJ recomienda mantener una buena higiene oral, realizar visitas al odontólogo cada 6 meses

(o según lo recomendado, en función al riesgo de enfermedad oral), prestaciones dentales de rutina (limpiezas, endodoncias, restauraciones, etc.) y dejar de fumar. Si es posible, antes de comenzar la administración de BP o denosumab en pacientes con cáncer o con osteoporosis, debe completarse un examen dental detallado con toma radiográfica, así como cualquier cirugía dental debe realizarse antes de comenzar con las dosis.[6]

- Las extracciones dentales en pacientes que reciben tratamiento con denosumab o BP, especialmente en los oncológicos, deben realizarse bajo profilaxis antibiótica (por ejemplo, amoxicilina más ácido clavulánico).[11]
- La enfermedad periodontal debe tratarse antes de comenzar con dosis oncológicas de BP o denosumab.[6]

En cuanto a las diferencias entre los BP y el denosumab, podemos destacar:

- La terapias con denosumab han mostrado una eficacia superior y una mejor tolerabilidad, con la ventaja de que no se conoce toxicidad renal y presenta menos reacciones de fase aguda en comparación con los BP.[3] Por esta razón, se ha extendido su uso.
- Actualmente, se recomienda al médico tratante considerar la interrupción de la medicación, ya que esta no genera efectos beneficiosos en los pacientes osteoporóticos luego de un consumo superior a 5 años. A veces estos medicamentos son consumidos durante 10 años sin ningún beneficio, exceptuando los casos en los que los pacientes sufrieran alguna fractura antes o durante la terapia, o que el riesgo de fractura fuera alto. No pueden hacerse recomendaciones para el ibandronato y el denosumab.[10] La interrupción del tratamiento con denosumab recientemente ha planteado algunas preocupaciones, ya que se han notificado casos de fracturas vertebrales después de la interrupción, lo que podría sugerir un efecto rebote.[11]
- Los BP presentan una vida media larga (10-12 años);[2] el denosumab, en cambio, tiene una vida media de aproximadamente 28-32 días,[2] por lo que su efecto se revierte más rápidamente al suspender el tratamiento.[13] En el caso de este último, se ha informado que el cese de la actividad de los osteoclastos se produce dentro de las 6 horas posteriores a la inyección subcutánea y vuelve a su función normal aproximadamente a los 6 meses.[14]
- El depósito óseo varía, ya que el denosumab no es depositado en el hueso, y después de su discontinuación no persiste en el torrente sanguíneo, como ocurre con los BP. Esto permite que la suspensión de estos fármacos en casos de inicio de MRONJ sea más efectiva en términos de curación que la suspensión de BP.[5]
- Los implantes dentales realizados durante o después del tratamiento con BP son un factor de riesgo potencial para MRONJ. Se desconoce si lo son en pacientes que reciben denosumab. Los implantes no están recomendados en pacientes con cáncer que reciben tratamiento antirresortivo, en esos casos conviene tomar medidas dentales alternativas. Por otro lado, en pacientes con osteoporosis, los implantes dentales pueden realizarse en casos en que los médicos y los odontólogos consideren que sean esenciales para mejorar la salud sistémica y oral.[12]
- La tasa de resolución de la MRONJ puede ser más rápida en aquellos pacientes tratados con denosumab, en comparación con los que reciben BP; sin embargo, se requieren más estudios.[6]
- La suspensión de denosumab después de la aparición de MRONJ ha mostrado ser una medida que evita la exacerbación del estadio inicial, pero no invierte la MRONJ ya instalada.[10]

En cuanto a la MRONJ asociada a agentes antiangiogénicos o quimioterapéuticos:

- El nivel de evidencia que apoya la asociación de medicamentos antiangiogénicos con el desarrollo de MRONJ se basa principalmente en informes de casos (evidencia de nivel V). Si bien la FDA ha emitido un aviso de MRONJ solo para bevacizumab y sunitinib, continúa la preocupación por un riesgo potencial similar asociado con varios otros medicamentos dentro de la misma clase, que tienen un mecanismo de acción similar. Se necesitarán más estudios prospectivos controlados para caracterizar el riesgo de necrosis de los maxilares asociada con estos agentes.[11]
- En relación con el bevacizumab, los estudios demuestran que el uso concomitante con bifosfonatos aumenta significativamente el riesgo de MRONJ, en comparación con el uso de bevacizumab y BP por separado. En 2010, un estudio retrospectivo reveló un riesgo muy bajo después de bevacizumab solo (0,3-0,4%), y combinado con bifosfonatos, el riesgo aumentó (0,9-2,4%).[1]

- El aflibecept es otro medicamento que presenta potencial relación con la MRONJ, sin embargo faltan estudios para afirmarlo.[1]
- La combinación de sunitinib con BP intravenosos aumenta el riesgo de desarrollar MRONJ, en comparación con el uso de cualquier fármaco por separado. Esto se debe a la capacidad de este medicamento de causar mucositis oral, que aumenta la susceptibilidad de la mucosa o las encías a la acción de los BP.[5]
- En la literatura, son pocos los casos de MRONJ después del tratamiento con everolimus junto con BP.[1]
- Talidomida y los análogos (lenalidomida y pomalidomida) han sido adoptados en gran medida para el tratamiento de pacientes con mieloma, una población que en gran parte recibe BP y, por consiguiente, en riesgo de MRONJ por su efecto de antiangiogénesis.[1]

Consideraciones y recomendaciones clínicas para el tratamiento de MRONJ instalada

En ausencia de lesiones debilitantes, para el dolor o infección se aconseja la terapia conservadora con una higiene bucal óptima, enjuagues antimicrobianos, antibióticos tópicos y antibióticos sistémicos.[15]

Para las lesiones que no responden, la cirugía es una opción, e incluye ostectomía de la zona afectada con márgenes de resección que se extienden en el hueso de aspecto normal adyacente. El cierre de los tejidos debe ser libre de tensión, sin bordes afilados subyacentes de los huesos que puedan conducir a la ruptura de la mucosa.[15]

Diversos autores coinciden en que los efectos del denosumab se revierten rápidamente con la suspensión del tratamiento.[11-13]

Una peculiaridad de estas nuevas clases de medicamentos antiangiogénicos es su farmacodinámica (sin acumulación ósea) y una vida media más corta, de alrededor de 40-50 días, para bevacizumab, y 7 días para sunitinib, aflibercept, everolimus. En consecuencia, en caso de inicio de MRONJ, con el acuerdo entre oncólogo y odontólogo es posible planificar su suspensión en vistas de una resolución de la MRONJ.[1-16-17]

Se necesitan más investigaciones para definir mejor el papel de la teriparatida y la oxigenoterapia hiperbárica en el tratamiento de la MRONJ.

El riesgo de desarrollar MRONJ con estos tratamientos aumenta con la administración más frecuente, una dosis más alta por administración (por ejemplo, dosis utilizadas en el contexto metastásico versus las empleadas en el de la osteoporosis) y una duración más prolongada del tratamiento. Los datos no apoyan ninguna diferencia entre el denosumab y los BP en cuanto al tiempo de inicio de MRONJ.

Consideraciones y recomendaciones clínicas para las vacaciones de medicamentos

En la tabla 2 se resumen las propuestas de diferentes autores en relación con la suspensión de los diferentes medicamentos para prevenir la aparición de MRONJ.

Existen discusiones en la literatura acerca de la suspensión temporal de medicamentos relacionados con la MRONJ. A diferencia de los BP, el denosumab no se incorpora al hueso, por lo tanto los efectos en el recambio óseo son rápidamente reversibles con su suspensión, y el efecto en la remodelación ósea parece disminuir dentro de los 6 meses posteriores al cese del tratamiento. Sin embargo, se han notificado algunos casos de fracturas vertebrales clínicas después de su interrupción, lo que sugiere un posible efecto rebote.[11,18]

Tabla 2. Recomendaciones de vacaciones de medicamentos para la prevención de MRONJ.

Autores	Recomendaciones sobre suspensión y reanudación
Fusco *et al.*[1] Di Fede *et al.*[2]	Pacientes no oncológicos: *Bifosfonatos*:* 1 semana antes; 4-6 semanas después. *Denosumab*:** no se suspende. Pacientes oncológicos: *Bifosfonatos*: 1 semana antes; 4-6 semanas después. *Denosumab*: 1 semana antes; 4-6 semanas después. *Bevacizumab*: 6-7 semanas antes; 4-6 semanas después. *Sunitinib*: 1 semana antes; 4-6 semanas después. *Everolimus*: 1 semana antes; 4-6 semanas después.
Otto *et al.*[11]	*Bifosfonatos* y *denosumab*: pacientes oncológicos; se suspende 2-3 meses antes de la intervención quirúrgica.
Yoneda *et al.*[12]	*Bifosfonatos*: pacientes con osteoporosis medicados más de 4 años, sin riesgo de fractura y con riesgo de MRONJ; se suspende 2 meses antes de la cirugía. *Denosumab*: pacientes con osteoporosis; no se suspende.

* Administrados por más de tres años y en presencia de otros factores de riesgo sistémicos.

** La suspensión no es necesaria gracias a la latencia entre las administraciones de medicamentos. Es útil realizar procedimientos invasivos entre el primer y el tercer mes desde la última administración, a fin de garantizar un período adecuado para la curación antes de la siguiente dosis.[2]

El tratamiento con denosumab debe cesar cuando se confirme un diagnóstico de MRONJ. Después de un seguimiento cuidadoso de la resolución de la MRONJ, y en consulta con el cirujano y el médico, se puede considerar el reinicio del denosumab cuando se produce una progresión de la enfermedad de base, sin síntomas nuevos relacionados con el hueso. Sin embargo, no encontramos datos publicados ni guías para reintroducir denosumab.[3-6]

Conclusiones

La presentación clínica de la osteonecrosis de los maxilares asociada a medicamentos es similar en pacientes tratados con bifosfonatos, denosumab y antiangiogénicos; así como también lo es la prevención y el uso de antibioticoterapia antes de tratamientos invasivos.

El denosumab y los medicamentos antiangiogénicos no son depositados en el tejido óseo por largos períodos, por lo cual su suspensión es más efectiva si se inicia un proceso de osteonecrosis, al igual que su tasa de resolución.

La combinación de bifosfonatos y antiangiogénicos aumenta el riesgo de osteonecrosis. No se encontraron diferencias en cuanto al tratamiento de la patología ya instalada, sin embargo el tratamiento quirúrgico respondería mejor en pacientes medicados con denosumab y antiangiogénicos, debido a la ausencia de acumulación ósea en el tiempo.

En cuanto a las vacaciones de medicamentos, no hay datos concluyentes para guiar esta decisión.

No se encontró evidencia que establezca un protocolo clínico de atención en pacientes que consumen denosumab o antiangiogénicos.

Los autores declaran no tener conflictos de interés en relación con este estudio y afirman no haber recibido financiamiento externo para realizarlo.

Referencias

1. Fusco V, Santini D, Armento G, Tonini G, Campisi G. Osteonecrosis of jaw beyond antiresorptive (bonetargeted) agents. New horizons in oncology. *Expert Opin Drug Saf* 2016;15:925-35.
2. Di Fede O, Panzarella V, Mauceri R, Fusco V. The dental management of patients at risk of medication-related osteonecrosis of the jaw. New paradigm of primary prevention. *Biomed Res Int* 2018;2684924.
3. Pittman K, Antill Y, Goldrick A. Denosumab. Prevention and management of hypocalcemia, osteonecrosis of the jaw and atypical fractures. *Asia Pac J Clin Oncol* 2017;13:266-76.
4. Hellstein J. Osteochemonecrosis. An overview. *Head Neck Pathol* 2014;8:482-90.
5. Ramírez L, López-Pintor R, Casañas E. New non-bisphosphonate drugs that produce osteonecrosis of the jaws. *Oral Health Dent* 2015;13:385-93.
6. Khan A, Morrison A, Kendler D, Rizzoli R, Hanley DA, Felsenberg D, *et al*. Case-based review of osteonecrosis of the jaw (ONJ) and application of the International Recommendations for Management from the International Task Force on ONJ. *J Clin Densitom* 2017;20:8-24.
7. Bradford W, O'Ryan F. Management of medication-related osteonecrosis of the jaw. *Oral Maxillofacial Surg Clin North Am* 2015;27:517-25.
8. Ruggiero SL, Dodson TB, Fantasia J, Goodday R, Aghaloo T, Mehrotra B, *et al*. Medication-related osteonecrosis of the jaw. *J Oral Maxillofac Surg* 2014;1938-56.
9. Eleutherakis-Papaiakovou E, Bamias A. Antiresorptive treatment-associated ONJ. *Eur J Cancer Care (Engl)* 2017;26:12787.
10. Kagami H, Inoue M, Kobayashi A, Taguchi A, Li X, Yoshizawa M. Issues with the surgical treatment of antiresorptive agentrelated osteonecrosis of the jaws. *Oral Dis* 2018;24:52-6.
11. Otto S, Pautke C, Van den Wyngaert T, Niepel D, Schiødt M. Medication-related osteonecrosis of the jaw. Prevention, diagnosis and management in patients with cancer and bone metastases. *Cancer Treat Rev* 2018;69:177-87.
12. Yoneda T, Hagino H, Sugimoto T, Ohta H, Takahashi S, Soen S, *et al*. Antiresorptive agent-related osteonecrosis of the jaw. Position paper 2017 of the Japanese Allied Committee on Osteonecrosis of the Jaw. *J Bone Miner Metab* 2017;35:6-19.
13. Brown JP. Antiresorptives. Safety concerns-clinical perspective. *Toxicol Pathol* 2017;45:859-63.
14. Carvalho de Oliveira C, Cavalcante Brizeno L, Bitu de Sousa F, Mota MR, Alves AP. Osteonecrosis of the jaw induced by receptor activator of nuclear factor-kappa B ligand (denosumab). Review. *Med Oral Patol Oral Cir Bucal* 2016;21:431-9.
15. Khan AA, Morrison A, Hanley DA, Felsenberg D, McCauley LK, O'Ryan F, *et al*. Diagnosis and management of osteonecrosis of the jaw. A systematic review and international consensus. International Task Force on Osteonecrosis of the Jaw. *J Bone Miner Res* 2015;30:3-23.
16. Anagnostis P, Paschou S, Mintziori G, Ceausu J, Depypere H, Lambrinoudaki I, *et al*. Drug holidays from bisphosphonates and denosumab in postmenopausal osteoporosis: EMAS position statement. *Maturitas* 2017;101:23-30.
17. Fantasia J. The role of antiangiogenic therapy in the development of osteonecrosis of the jaw. *Oral Maxillofac Surg Clin North Am* 2015;27:547-53.
18. Boquete-Castro A, Gómez-Moreno G, Calvo-Guirado JL. Denosumab and osteonecrosis of the jaw. A systematic analysis of events reported in clinical trials. *Clin Oral Implants Res* 2016;37:367-75.

Contacto:
María Sol Puche
mariasolpuche@gmail.com
Boulogne Sur Mer 1929 (M5502BPA),
ciudad de Mendoza, Argentina

Corega se ocupa de la ciencia para que sus pacientes puedan disfrutar sin preocupaciones.

- **86%** de los pacientes se queja de la comida atrapada debajo de sus prótesis.[1]
- Corega reduce hasta un **74%** el atrapamiento de comida entre la prótesis y la encía.[2]

Los Adhesivos Corega reducen el atrapamiento de comida vs. el no uso de adhesivo, despues de 1 hora en prótesis dental inferior completa adaptada.[2]

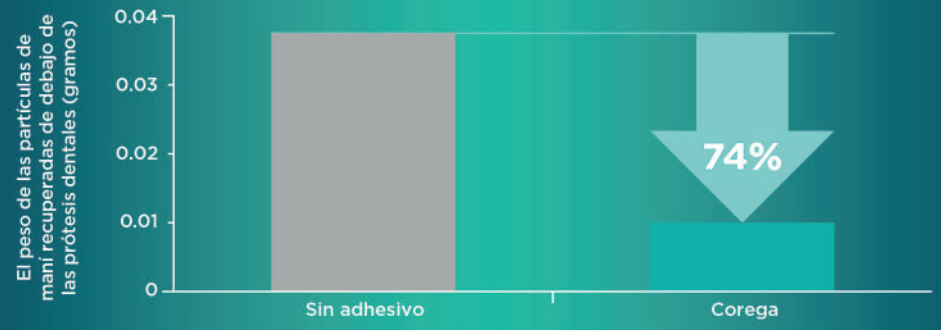

Estudio aleatorizado, ciego, cruzado de 3 vías para evaluar el uso de adhesivo para prótesis contra el uso sin adhesivo. Sujetos con prótesis inferiores y superiores bien hechas y ajustadas completaron el estudio. El atrapamiento de alimentos se midió cuantitativamente recolectando y pesando residuos de debajo de la prótesis después de que los sujetos masticaron y tragaron 32 gramos de comida de prueba de maní. * P <0.0001

SIN ADHESIVO

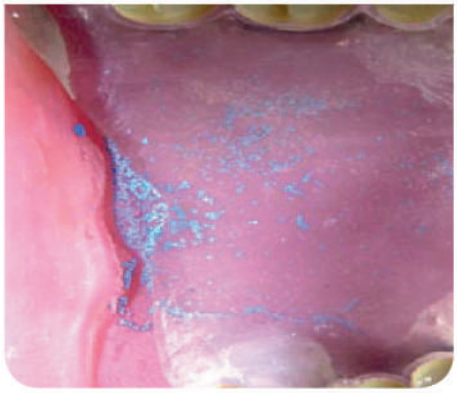

CON ADHESIVO

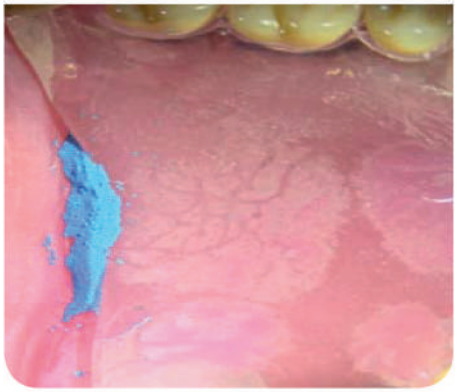

Visualización basada en un modelo *in vitro*

Recomiende el uso diario de adhesivos Corega para ayudar a sus pacientes con prótesis bien adaptadas a comer con confianza.

Referencias: 1. Data on file, GSK. Canadian Quality of Life Study, 2005. 2. Gendreau L. et al. Denture adhesive reduces food entrapment under removable full dentures. Poster presented at the IADR 2011, poster 1052.
CHAR/CHPLD/0027/19

Asociación Odontológica Argentina

BIBLIOTECA DE LA ASOCIACIÓN ODONTOLÓGICA ARGENTINA

Dirección:
Junín 959, 3er piso (C1113AAC) Ciudad Autónoma de Buenos Aires, Argentina.
Tel.:(54 11) 4961-6141 internos 304/305/306

Horario de atención:
Lunes a viernes de 9:00 a 19:00, sábados de 8:00 a 12:00.

e-mail: biblioteca@aoa.org.ar

www.aoa.org.ar

Nuevo servicio
EXCLUSIVO PARA SOCIOS

EBSCOhost

Asociación Odontológica Argentina

Acceso a artículos científicos a texto completo y/o resúmenes de artículos de publicaciones periódicas.

Búsquedas por autor, título, tema, materia, revista, o por términos relacionados jerárquicamente.

SOLICITAR ACCESO COMPLETANDO EL FORMULARIO EN:
www.aoa.org.ar/biblioteca

+ INFO: biblioteca@aoa.org.ar

NARDIHERRERO.COM.AR